


Fit Kofferdam

Grundzüge und praktische Anwendung von Kofferdam
Main Features and practical Use of a Rubberdam



Inhaltsverzeichnis:	Seite
Vorwort	4
Fit sein in der Kofferdamtechnik	5
Sinn und Zweck des Kofferdams	5
Vorteile für das Behandlungsteam	5
• Schutz	5
• Arbeiterleichterung	5
Nachteile des Kofferdams	5
Wichtige Zitate	6
Kofferdam – Produkte und deren Eigenschaften	6
Prüfung der Qualität	6
Kofferdam – Farben und Qualitäten (sprich: Stärken)	6
Die fünf Kofferdam-Qualitäten = Stärken	7
FIT NON-LATEX	7
Kofferdamlochsablone	8
Kofferdamstempel	8
Kofferdamlochzangen	8
Die FIT-LOCHZANGE	9
Das Lochen	9
Kofferdamklammern	9 – 12
Klammerschnellorientierung	13
Kofferdamklammerzange	13
Kofferdamrahmen	13
Der FIT-KOFFERDAM-STAHLRAHMEN (nach Young)	14
Der FIT-KLAPPRAHMEN	14
Ein kurzer Ausflug in die Geschichte	14
Wichtiges Zubehör!	15
• Interdentalkaile	15
• Wedjets	15
• Kofferdamservietten	15
• Zahnseide	15
• Heidemannspatel	15
Beispiele für Kofferdamtechnik bei unterschiedlichen Indikationsgebieten	16 – 20

Trockenlegung des Frontzahnbereiches im Oberkiefer	20 – 22
Die Trockenlegung	20
• einer bereits zementierten Brücke	20
• der 1. und 2. Molaren bei Kindern für die Fissurenversiegelung	20
• für die Amalgamentfernung	20
Wie stanzt man ein Langloch aus?	21
Trockenlegung von Zähnen im Unterkiefer	22
Trockenlegung von Cervical-Kavitäten (Klasse V)	22 – 23
Cervicalklammer Nr. 214 (Hatch)	23
Ergänzende Tipps und Tricks	24
Traybestückung für die endodontische Behandlung	25
Ein Tray für eine konservierende Behandlung	25
Wie positioniert man seinen Patienten und sich, um Kofferdam günstig applizieren zu können?	25
Was ist bei der Handhabung von Klammer und Klammerzange günstig?	26
Wie muss eine Klammer am Zahn sitzen?	26
Was ist bei der Verarbeitung von Kompositen unter Kofferdam zu beachten?	26
Wie vermeidet man das Reißen des Kofferdams an Kontaktflächen?	26
Wie dichtet man einen löchrig gewordenen oder gerissenen Kofferdam ab?	27
Wie behilft man sich, wenn der Kofferdam nicht gut über die Zähne rutscht?	27
Wie bringt man den Kofferdam in Anwendung bei Patienten, welche empfindlich auf Naturgummi reagieren?	27
Was ist bei der Entfernung des Kofferdams zu beachten?	27
Wie kann man Kofferdam an Weisheitszähnen anlegen?	28
Nachwort	29

Vorwort

Sicherheitsaspekte und das Bestreben nach optimalen Ergebnissen in der adhäsiven Zahnheilkunde sowie in der Endodontie sind Gründe, den Kofferdam in der zahnärztlichen Praxis anzuwenden. Der Kofferdam ist eine 'conditio sine qua non' bei Keramik- und Kompositinlays, Goldhämmerfüllungen, Kompositfüllungen im Seitenzahnbereich sowie bei Klebebrücken. Auch aus hygienischen Gründen für Praxisteam und Patient, zum Schutz der Schleimhaut und der Gingiva des Patienten vor irritierender Einwirkung von chemischen Substanzen bei Wurzelkanalspülungen und Anwendung bestimmter Methoden des Bleichens, zur Retraktion der Gingiva und zum Schutz von Wange und Lippen ist der Kofferdam zu empfehlen. Die rationelle Anwendung des Kofferdams bringt obendrein einen Zeitgewinn, Arbeitserleichterung sowie ein übersichtliches Arbeitsfeld.

Jede Zahnärztin und jeder Zahnarzt kennt den Kofferdam und hat sich während des Studiums mit ihm beschäftigen müssen. In Deutschland wird der Kofferdam allerdings nur von 5 - 15 % der Zahnärzte regelmäßig angewendet. In Ländern, wie den USA, Schweiz und Skandinavien, kommt der Kofferdam vier bis siebenmal häufiger zum Einsatz. Als Gründe für die Ablehnung des Kofferdams werden in Deutschland die Zeitdauer für das Anlegen und die komplizierte Anwendung angeführt. J. K. Ingle hat dieses Argument folgendermaßen umschrieben: „Der größte Zeitverlust bei der Anwendung von Kofferdam besteht darin, einen Kollegen von dessen Vorteilen und Unverzichtbarkeit zu überzeugen.“

Die wahren Gründe liegen meistens in der ungenügenden Kenntnis sowie in mangelnder Übung mit den Techniken des Kofferdams. Der Kofferdam ist ein einfaches, aber wirksames Hilfsmittel, welches helfen und nicht belasten soll. Die Vorteile der Anwendung müssen den Nachteil des zusätzlichen Aufwandes mehr als aufwiegen. Das Problem besteht darin, den Zeitaufwand am Patienten für die Applikation des Kofferdams zu minimieren. Das kann nur durch die Anwendung von zunächst einfachen Methoden der Kofferdamtechniken und ständiges Üben geschehen. Dafür bieten sich als Einstieg entsprechende Kurse und Informationsmaterial an.

Auch die Firma Hager & Werken hat sich mit Kursen, dem DVD-Video-Film und der Informationsbroschüre über den Kofferdam um die weitere Verbreitung der absoluten Trockenlegung verdient gemacht. Nunmehr liegt die 3. Broschüre über den „FIT KOFFERDAM“ nach grundlegender Überarbeitung und Ergänzung der ersten und zweiten Ausgabe vor. Einleitend werden historische Aspekte sowie die Vor- und Nachteile aufgeführt. Dann erfolgt eine Beschreibung der Bestandteile des Kofferdams. Ausführlich und systematisch werden die einzelnen grundlegenden Techniken der Anwendung des Kofferdams beschrieben und durch Bildmaterial ergänzt. Durch eine verständliche Sprache sowie gute Bilddokumentation wird die Informationsbroschüre einen wertvollen Beitrag bei der umfassenderen und schnelleren Verbreitung der Umsetzung der Kofferdamtechniken leisten.

Prof. Dr. med. dent. habil. Eckhard Beetke
Poliklinik für Zahnerhaltung der Universität Rostock
Abt. für Kariologie und Endodontologie

Fit sein in der Kofferdamtechnik

Erfinder des Kofferdams

1883 erklärte der Franzose Dr. La Roche, dass er die Kofferdamtechnik bereits seit 1857 anwendet und somit der Erfinder dieser Methode sei. Es war jedoch Sanford Christi Barnum (1836 – 1885), ein New Yorker Zahnarzt, der am 15.03.1864 den Kofferdam erstmals nutzte und ihn seinen Berufskollegen auf dem Dental Society Congress in New York im Juni 1864 demonstrierte. Im August 1864 wurden erste Berichte veröffentlicht. Bis 1867 fand die Kofferdamtechnik bereits eine weite Verbreitung.

Sinn und Zweck des Kofferdams

Vorteile für das Behandlungsteam:

Schutz

- kein Verschlucken
- keine Aspiration
- keine Schädigung der Schleimhäute durch Spülflüssigkeit oder Desinfektionsmittel
- Schutz des Behandlungsteams vor Infektionen
- Retraktion des Weichgewebes (Gingiva, Lippen, Wange, Zunge)

Arbeiterleichterung

- Arbeitsfeld bleibt trocken
- Arbeitsfeld dauerhaft desinfiziert
- gute Übersicht
- sterile Arbeitsweise
- Zeitgewinn ca. 20 %
- Mund stets geöffnet
- Diskussion unterbrochen
- kein Spülen
- kein Wechseln der Watterollen

Für den Patienten besteht der größte Vorteil in der Bequemlichkeit, denn er hat das Gefühl, dass die Behandlung außerhalb der Mundhöhle erfolgt. Da er jetzt nicht mehr wie sonst üblich durch intensiven Einsatz der Absaugtechnik, was eine sehr trockene Mundschleimhaut nach sich zieht und auch nicht mehr mit Zahnwatterollen oder gar bei deren Halten von den Fingern des Behandlers traktiert und wie so oft auch zum Würgreiz gebracht wird. Nun hat er durch die Abschottung der Mundhöhle Mundverhältnisse wie sonst auch im ungestörten täglichen Leben und kann schlucken und atmen.

Nachteile des Kofferdams:

- Verlust der axialen Orientierung bei der Präparation der Zugangskavität
- Papillentraumatisierung möglich
- größere Anforderungen beim Röntgen
- eventuelle Allergien (Abhilfe: Einsatz von Silikonzuschnitten; FIT NON-LATEX)

Wichtige Zitate

„Der größte Zeitverlust bei der Anwendung von Kofferdam besteht darin, einen Kollegen von dessen Vorteilen und Unverzichtbarkeit zu überzeugen.“ (J. I. Ingle)

„Mit etwas Übung ist es möglich, Kofferdam bei normalen Behandlungssituationen in einer Zeit von etwa einer Minute (max. zwei Minuten) zu legen.“ (J. I. Ingle)

Wofür und warum Kofferdam?

Niemand hat kürzer und präziser auf diese Frage geantwortet als G. V. Black, 1908. Er schrieb:

„Der Kofferdam dient dazu, beim Arbeiten an den Zähnen das Operationsfeld rein, trocken und nötigenfalls aseptisch zu halten. Letzteres ist besonders bei Wurzelkanalbehandlungen wünschenswert.“ (G. V. Black, 1908)

Kofferdam – Produkte und deren Eigenschaften

Kofferdam – Ein Tuch aus natürlichem Latex ist auf Rollen oder als Zuschnitt von 15 x 15 cm im Handel erhältlich. Kofferdam hat eine sehr hohe Elastizität, welche für seinen Einsatz und seine Spannfähigkeit auch benötigt wird. Leider bewahrt er diese optimalen Eigenschaften nicht unbegrenzt (ca. 1 Jahr), dann verfällt er, das heißt, er wird spröde, wodurch er dann extrem schnell reißt und keinesfalls mehr ausreichend abdichtet. Wird der Latex stets im Kühlschrank oder gar im Tiefkühlfach aufbewahrt, so ist er auch nach langer Zeit noch einsetzbar (bei beschriebener Lagerung weit über ein Jahr).

Prüfung der Qualität

Lässt sich der Latex zwischen den Händen bis zu seiner absoluten Durchsichtigkeit ausziehen, so ist er optimal einsetzbar, egal wie alt er ist.

Kofferdam – Farben und Qualitäten (sprich: Stärken)

Farben:

- beige – hell: wegen seiner Transparenz wird er gerne bei endodontischen Behandlungen eingesetzt. Nicht aber bei der Kompositverarbeitung (schlechte Konturendarstellung).
- braun oder gar grau – dunkel: guter Farbkontrast, Verminderung von Lichtreflexionen (Es können Schwierigkeiten bei der axialen Orientierung auftreten)
- grün: angenehm, freundlicher, beruhigender Farbton bietet eine gute Konturendarstellung (Farbkontrast), keine Blendeffekte unter der OP-Leuchte (verminderte bzw. keine Lichtreflexionen), nach Minze duftend, um für den Patienten angenehm zu sein

weitere Farben: blau, hellblau, rosa, flügel, als Alternativen für die o.g. hellen, dunklen und grünen Farben.

Die fünf Kofferdam-Qualitäten = Stärken

- dünn (thin) 0,13 – 0,18 mm – Je dünner der Kofferdam, desto leichter lässt er sich applizieren, je schneller reißt er jedoch auch ein und er dichtet nicht so gut ab wie eine schwerere Qualität.
- mittel (medium) 0,18 – 0,23 mm – Diese Qualität wird am häufigsten verwendet, weil sie sich besonders einfach handhaben lässt, auch für einen Kofferdameinsteiger und natürlich für die konservierenden Behandlungen ohne subgingivale Ausdehnung.
- stark (heavy) 0,23 – 0,29 mm – Durch den Einsatz dieser Stärke wird eine gute Retraktion der Gingiva erzielt. Außerdem reißt er kaum.
- extra stark (x-heavy) 0,29 – 0,34 mm – Er ist extrem reißfest und erzielt eine maximale Retraktion der Gingiva. Jedoch lässt er sich nur schwer in Situ bringen.
- spezial stark (sp-heavy) 0,34 – 0,39 mm – Dieser Kofferdam wird nur angelegt, wenn ein spezieller Gewebeschutz unbedingt erforderlich ist.

Da sich die Stärken des Kofferdams überschneiden, gibt der höchste Messwert einer Spezifikation gleichzeitig immer den niedrigsten Wert der nächst höheren Spezifikation an. Kofferdamanwender „fühlen“ jedoch selbst diese geringen Messbereiche.

FIT NON-LATEX

- Absolut puderfrei und geruchsneutral
- Klebt nicht
- Sehr gute Retraktionskraft für die Gingiva, dichtet auch am Zahn gut ab
- Faserverstärkt, dadurch besonders reißfest
- Sehr angenehmer Griff
- Ca. 0,3 mm stark (x-heavy), grün
- Durch seine reflektierende Farbe schafft er ein gut übersichtliches Arbeitsfeld
- Äußerst dehnbar, kommt in seiner Applizierbarkeit dem Latex-Material sehr nahe
- Hilft nicht nur, Puder- und Latexallergien im Praxisalltag zu minimieren, sondern ist auch in der Anwendung an Klasse-V-Kavitäten sehr zu empfehlen

Fazit:

Will man Komposite unter Kofferdam verarbeiten, ist es zwingend notwendig, die Farbbestimmung vor dem Anlegen des Kofferdam durchzuführen, da danach die Zähne sehr schnell austrocknen und dadurch eine richtige Farbwahl unmöglich wird.

In der Phase des „Anfreundens“ mit Kofferdam ist es vorteilhaft, aus den unter der Materialbeschreibung genannten Gründen, zunächst mit dünnem Kofferdam zu arbeiten.

Im Laufe der Zeit wird durch die Übung die Fingerfertigkeit immer perfekter und es empfiehlt sich, auf stärkeren Kofferdam umzusteigen. In den meisten Praxen werden zwei Kofferdamqualitäten verwendet. Zu Beginn wird von dünn über mittel und stark zu später extra stark übergegangen.

Wissenswert:

Je stärker der Kofferdam, desto besser dichtet er ab und umso größer ist seine Retraktionsfähigkeit auf die Gingiva.

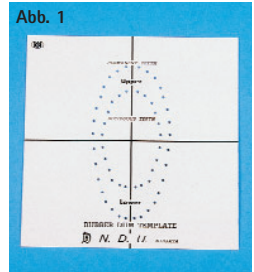
Wichtig:

Der Kofferdam hat eine glatte und eine gepuderte Seite. Die glatte Seite wird immer der Mundhöhle des Patienten zugewandt, die gepuderte Seite zeigt also zum Behandler, und dies aus 2 Gründen:

- Die glatte Seite lässt sich leichter über die trockenzuliegenden Zähne streifen (Vorteil für den Anwender)
- Beim Berühren des Kofferdams mit der Zunge ist diese dann nicht mit dem Reis- oder Maismehl belegt (Komfort für den Patienten).

Kofferdamlochsablonne

Sie ist meistens aus weißem Vinyl hergestellt und ermöglicht eine exakte Markierung der Zahnposition auf dem Kofferdam, wobei der Kofferdam mit seiner glatten Seite auf der Schablone aufliegt und auf der gepuderten Seite mit einem Stift angezeichnet wird (so ist die Markierung am Ende nicht seitenverkehrt). Vorteilhaft beim Einsatz der Lochschablone ist es, dass nur die trockenzuliegenden Zähne angezeichnet werden. Daraus folgt, dass man sich in Situ besser orientieren kann, weil keine Zeichnungen auf dem Kofferdam sind. (Abb. 1)



Kofferdamstempel

Es können die kompletten Zahnbögen auf den Kofferdam übertragen werden, die Standardzahnpositionen werden somit im Bedarfsfall einfach ausgestanzt.

Kofferdamlochzangen

Mit 5 oder 6 Lochgrößen gewährleisten sie, dass ein stets perfektes Loch ausgestanzt wird. Bei der Lochzange nach Ainsworth (Abb. 2) gilt:

Loch Nr. 5 (largest)

für Klammerzähne empfohlen (am Ende des Zahnbogens und für sehr große Molaren)

Loch Nr. 4 (large)

universell für Molaren

Loch Nr. 3 (medium)

für Eckzähne und Prämolaren im OK und UK

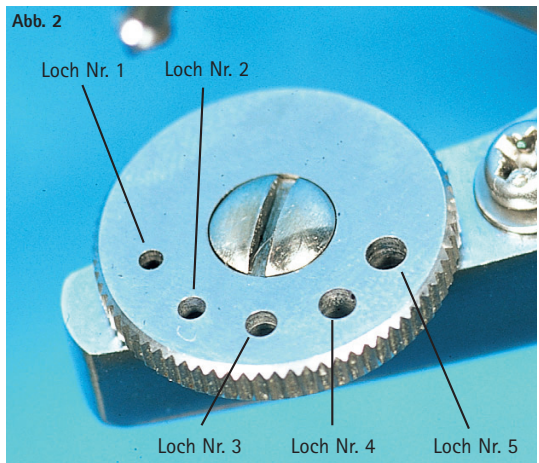
Loch Nr. 2 (small)

für Frontzähne im Oberkiefer

Loch Nr. 1 (smallest)

für die sehr grazilen Frontzähne im Unterkiefer

Abb. 2

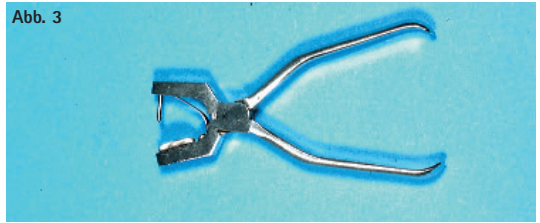


Variiert man nach dem o. g. Schema die Lochgröße, so stellt man sicher, dass ein absolut dichter Abschluss gegen Feuchtigkeit am Zahn entsteht.

Die FIT-LOCHZANGE

Die FIT-LOCHZANGE (Abb. 3) stant jederzeit ein perfektes sauberes Loch in den Kofferdam. Der bewegliche Stanzdorn erfasst immer den gesamten Schneiderand gleichzeitig und stant so ein reißfestes Loch.

Abb. 3



Das Lochen

Um ein perfekt ausgestanztes Loch zu erhalten, wird der Kofferdamzuschnitt zwischen Daumen und Ringfinger sowie zwischen Zeigefinger und Mittelfinger der linken Hand gestrafft (Vermeidung von Falten und daraus folgender ungewollter Doppelperforation). Nun wird der Teller der intakten, scharfen Lochzange unter den Kofferdam gebracht, die Zange wird geschlossen und somit der Dorn in die gewählte Perforation des Tellers gedrückt. Auf diese Weise entsteht ein absolut rundes Loch.

Kommen beim Überprüfen der Löcher, Risse, Einschnitte oder Kerben zum Vorschein, wird an dem unvollständigen Loch beim Versuch den Kofferdam über die Zähne zu streifen, dieser reißen. Ist die Perforation absolut rund, so lässt sich der Kofferdam dehnen, bis er fast durchsichtig ist, ohne zu reißen.

Kofferdamklammern

Generell werden zwei Grundformen von Klammern unterschieden. Diese wurden entsprechend der unterschiedlichen Methoden des Anlegens von Kofferdam entwickelt. Man differenziert flügellose Klammern und Klammern mit Flügeln.

Flügellose Klammern (Abb. 4)

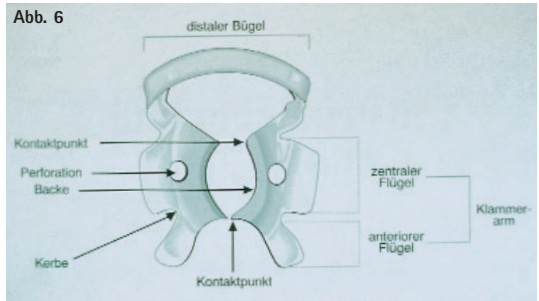
Ihre Arme sind kurz und abgerundet. Bei der Verwendung dieses Klammertyps wird die Klammer zunächst vor der Aspiration gesichert, indem ein Sicherungsfaden um den distalen Bügel geschlungen wird. Im Anschluss wird diese auf den Zahn gesetzt und der Kofferdam übergezogen. Abschließend wird der Rahmen angebracht. Der Buchstabe W (wingless) vor der Nummer kennzeichnet im Allgemeinen die Klammern ohne Flügel.

Abb. 4



Flügelklammern (Abb. 5/6)

Ihre Klammerarme besitzen „Fortsätze“, welche als Flügel bezeichnet werden. Die Flügel werden durch das Loch im Kofferdam gezogen und dann setzt man beides zusammen auf den Zahn. Entsprechend den Lehrmeinungen und der Praxisrelevanz haben sich einige Klammern als gebräuchlichste herauskristallisiert.



Labialklammern = Doppelbügelklammern

(Abb. 7) Für die Endodontie ist es fast immer ausreichend, nur den Zahn zu isolieren, der behandelt werden soll. Vor allem für die einwurzeligen Zähne bietet sich hierzu eine Doppelbügelklammer an.



- Nr. 9
Universelle Doppelbügelklammer mit Flügeln für labiale Kavitäten der Frontzähne und Prämolaren (Endodontie)
- Nr. 210
Hauptsächlich für labiale Kavitäten und die endodontische Behandlung in der Oberkieferfront. Sie wird jedoch auch häufig bei Prämolaren und manchmal auch am 2. UK-Molaren angewandt.
- Nr. 211
Für labiale Kavitäten vorwiegend an UK-Frontzähnen, als Endoklammer für Frontzähne und Prämolaren.
- Nr. 00
Für sehr kleine Zähne, vorwiegend im UK (34, 33, 43, 44) geeignet. Nützlich ist diese auch bei unregelmäßig im Kieferbogen stehenden Zähnen. Auf die unteren Schneidezähne gesetzt, verhindern sie sogar, bedingt durch die straff anliegende untere Lippe, eine Verschiebung des Kofferdams.
- Nr. 0
Ihr hoher Distalbügel erleichtert das Anlegen an Zähnen mit langen Kronen. Die schmale Backenform ist prädestiniert für elongierte Zähne oder schmale Zahnhäse.

15	14	24	25
35	34	44	45

- Nr. 1
Standardklammer für obere Prämolaren. Durch ihre tief ausgeprägten Backen kann sie sich der Zahnkrümmung am Gingivalsaum gut anpassen. Selbst bei sehr rund geformten Prämolaren wird sie nicht rotieren (15, 14, 24, 25).
- Nr. 2
Standardklammer für Prämolaren, vorwiegend im UK. Ihre flachen Backen verhindern das Verletzen des Zahnfleisches. Sehr gerne wird sie für die Zähne 35, 34, 44, 45 verwendet.
- Nr. 2 A
Für Prämolaren mit starkem Zahnhals. Aufgrund ihrer breiten Backen ist sie besonders gut für die 4er und 5er der OK und UK geeignet.

15	14	24	25
35	34	44	45

- Nr. 206
Schmale Backen, für Prämolaren mit dünnen Zahnhälsen (ähnelt sehr stark der Nr. 1); (15, 14, 24, 25).
- Nr. 207
Ähneln sehr der Klammer 2A und wird entsprechend auch gern an den Zähnen

15	14	24	25
35	34	44	45

angewandt.

- Nr. 5
Universalklammer für Molaren des OK. Besonders bei den rund geformten Zähnen liegt die Klammer mit ihren vertieften Backen gut am Gingivalsaum an, so dass jegliche Rotation ausgeschlossen ist (18, 17, 16, 26, 27, 28).
- Nr. 56
Sie entspricht in der Form der Nr. 5, ist jedoch etwas größer und deshalb vor allem für große obere Molaren geeignet.
- Nr. 201
Große Molarenklammer für einen leicht bauchigen Zahn (vorwiegend 18, 17, 16, 26, 27, 28).
- Nr. 7
Eine ausgezeichnete Standardklammer für die UK-Molaren. Eine Verletzung der Gingiva wird durch die flache Gestaltung der Backen verhindert (38, 37, 36, 46, 47, 48).
- Nr. 202 – Große UK-Molarenklammer (siehe auch Klammer Nr. 7), sie hat einen etwas erweiterten distalen Bügel und kann dadurch auch für die Behandlung von distalen Kavitäten an großen Molaren praxisrelevant eingesetzt werden.

Sinnvolle Klammern zur Ergänzung der Indikationspalette unter Kofferdam

- Nr. 8 A
Die kleinen Molaren im OK und UK, welche unvollständig durchgebrochen oder unregelmäßig geformt sind, zu umklammern, ist ihre Stärke. Ohne das Gewebe zu verletzen, werden die 4 Spitzen unter die Gingiva geführt. Durch die abwärts geneigte Backenform wird das Anlegen des Kofferdams unterhalb des Gingivalsaums möglich (tief greifend).
- Nr. 14 A
Besonders geeignet für unvollständig durchgebrochene, unterentwickelte oder unregelmäßig geformte Molaren. Ihren festen Halt findet die Klammer durch den 4-Punkt-Kontakt am Zahn durch die Abwärtsneigung der Backen. Ein schmaler Bügel kennzeichnet diese Klammer. In ihrer Form entspricht sie der Nr. 14, ist jedoch größer (tief greifend).
- Nr. 212
Cervicalklammer (= Geweberetraktion) für Cervicalkavitäten (Klasse-V-Füllungstherapie) an allen Zähnen. Für diese Indikation wird extra starker Kofferdam verwendet, um eine möglichst große Retraktion der Gingiva zu erzielen. Wichtig ist, das Loch für den zu behandelnden Zahn ca. 2 mm

weiter nach cervical im Gegensatz zum Lochbogen für die benachbarten Zähne zu stanzen. Zu empfehlen ist, auch dieses Loch eine Nummer größer als die anderen auszustanzen. Zur Stabilisierung der Klammer wird KERR- oder Stentsmasse verwendet.

- Nr. 214
Cervicalklammer (Hatch). Ein großer starrer Doppelbügel (= kleine Backe) und ein beweglicher Klammerarm (= große Backe) bilden mit ihren vier Kontaktpunkten zwei anatomische Backen. Der Doppelbügel mit seiner kleinen Backe wird vestibulär bzw. labial angelegt, so dass die Gingiva in die gewünschte Position zurückgedrängt wird. Der bewegliche Klammerarm mit seiner großen Backe wird entsprechend palatinal oder lingual positioniert. Abschließend wird die Klammer durch das Anziehen der Rändelschraube fixiert.

Achtung:

Vor dem Ansetzen dieser Klammer sollte eine Anästhesie gesetzt werden, um Kofferdam und Gingiva entsprechend der Klasse-V-Kavität nach apikal abdrängen zu können. Vorteil gegenüber der Nr. 212: Zur Stabilisierung und Fixierung der Klammer wird keine KERR- oder Stentsmasse benötigt.

- Nr. 138 + 139
Rechtes und linkes, jeweils flügelloses Modell. Ursprünglich für die Weisheitszähne entwickelt, haben sich diese Klammern in vielen Anwendungsbereichen, vor allem an unteren Molaren, bewährt. Entsprechend der Zahnform der UK-Molaren hat die jeweilige buccale Backe eine größere Ausprägung als die entsprechende linguale Backe. Außerdem ist die linguale Backe tiefer liegend und die Backen sind geriffelt. Die unterschiedlich hohe Anordnung der Klammerarme ermöglicht es, die Klammer auch schräg, in nahezu jedem Winkel, ansetzen zu können. Ihre Riffelung unterstützt den sicheren Halt, was ihre Anwendung auch an unvollständig durchgebrochenen Zähnen ermöglicht (z. B. Fissurenversiegelungen bei Kindern).

FIT KOFFERDAM TIGERKLAMMERN

- 7 verschiedene Klammern für den Labial-, Prämolaren- und Molarenbereich
- Mit speziellen Retentionen zur besseren Fixierung am Zahn
- Diese Kofferdamklammern entsprechen in ihrer Form und somit auch ihrem Anwendungsgebiet den eingangs beschriebenen Nummern, aufgrund der Tigerung ermöglichen sie jedoch einen noch besseren Halt am Zahn.
- Nachfolgende FIT KOFFERDAM T-KLAMMERN stehen zur Verfügung: 9T, 1T, 1AT, 2T, 2AT, 14T, 56

Nr. 1 AT – Eine äußerst interessante und nützliche Klammer für die Frontzähne und Prämolaren, welche den Kofferdam an der Wurzel der Prämolaren anbringt. Die Wurzel wird durch die nach unten geneigten Backen gleichmäßig fest gegriffen, auch bei subgingivalen Kavitäten. Nicht für gesunde Zähne im gesunden Zahnfleisch geeignet (tief greifend).

FIT KOFFERDAM KINDERKLAMMERN

- Speziell für die anatomische Form jedes Molaren bei Kindern entworfen
- Nichtsymmetrische Schnabelformen greifen den Molaren fest und sicher
- Der distale Bügel ist flach gestaltet für den schmalen, kleinen Kindermund
- 8 verschiedene Typen in glänzender Ausführung
- Nachfolgende Klammern sind erhältlich: 55 E, 54 D, 64 D, 65 E, 74 D, 75 E, 85 E, 84 D; die Nummer gibt Auskunft darüber, in welchen Quadranten und an welchen Zahn die jeweilige Klammer gesetzt wird.

Klammerschnellorientierung

Klammer:

Nr. 9, 214 (Hatch) (0, 00, 210, 211, 212, 1 AT)

Nr. 2, 1, (0, 00, 2A, 206, 207)

Nr. 7, 8, 8A, 14A, (5, 201, 202, 56)

Nr. 7 (202)

Nr. 8 (201, 56, 5)

Nr. 8A

Nr. 14A

Zahngruppe:

Frontzähne

Prämolaren

Molaren

Universal UK-Molaren

Universal OK-Molaren

kleine Molaren, unvollständig durchgebrochen
tiefer zerstört oder teilretiniert

große Molaren, unvollständig durchgebrochen,
tiefer zerstört oder teilretiniert

Kofferdamklammerzange

(Abb. 8) Kofferdamklammerzangen greifen, dank der Retention, jeden Klammerbügel richtig, ohne zu kippen, dank der Retentionen. Durch sie wird auch das Adaptieren der Klammern am Zahn möglich. Klammerzangen dienen also zum Spreizen und Anlegen der Klammern und auch wieder zu ihrer Entfernung.

Kofferdamrahmen

(Abb. 9/10) Um sich das Straffen des Kofferdams mit Kofferdamgewichten zu ersparen, setzt man heute Kofferdamrahmen ein, welche durch einige sinnvoll platzierte, gut greifende Spitzen das Fixieren des Kofferdams sehr schnell und erfolgreich ermöglichen. Die Kofferdamrahmen werden aus Metall und Kunststoff angeboten. Die in der Mitte klappbaren Rahmen aus Kunststoff erleichtern wesentlich die Zugänglichkeit und sind somit für endodontische Behandlung besonders geeignet.

Abb. 8



Der FIT-KOFFERDAM-STAHLRAHMEN

(nach Young)

(Abb. 9) Der U-förmige Kofferdamrahmen ist rostfrei, flexibel und mit wenigen, sinnvoll angeordneten gut greifenden zylindrischen Dornen zum Halt des Gummis versehen.

Der FIT-KLAPPRAHMEN

(Abb. 10) Der FIT Klapprahmen aus auto-klavierbarem Kunststoff (röntgendurchlässig) und mit Mittelscharnier ist prädestiniert für die Endodontie. Er wird wie ein üblicher Kofferdamrahmen benutzt. Zusätzlich ist es möglich, eine Hälfte wegzuklappen, so dass man eine gute Position für eine Röntgenkontrollaufnahme erreichen kann. Die Verstärkung des Rahmens ist eine gute Orientierung, sie zeigt immer zum Kinn.

Ein kurzer Ausflug in die Geschichte ...

(Abb. 11) Das Straffen des Kofferdams mittels Kofferdamgewichten bedarf größerer Übung, um immer erfolgekrönt von der Hand zu gehen. Die oberen Zipfel werden mit einem Gummizug hinter dem Kopf des Patienten gestrafft, an die unteren Zipfel wird je ein Gewicht angebracht.

Abb. 9




Abb. 10




Abb. 11



Wichtiges Zubehör!

Interdentalkeile

Zum Fixieren von Matrizen, aber auch zum Fixieren des Kofferdams im Munde des Patienten. Die Keile werden aus Ahorn (Holz) oder Nylon (Kunststoff) gefertigt. Eine perfekte Adaption an den Zahn wird durch das Platzieren der anatomisch ideal geformten Keile möglich. Um Gewebe und Kofferdam nach apikal zu drücken sowie dem Reißen des Kofferdams bzw. seinem Umwickeln um den Bohrer besonders bei ausgedehnten Defekten nach cervical vorzubeugen, werden Ahornkeile approximal platziert.

Wedjets

Diese Kofferdamstabilisierungsschnur ist ein Einwegprodukt aus Natur-Latexgummi. Sie ist in drei Stärken und jeweils ca. 2 m Länge erhältlich.

- hellblau = extra dünn
- gelb = dünn
- orange = dick

Von verschiedenen Anbietern werden Grundausrüstungen angeboten, die - abgesehen von Dingen, die ohnehin in der Praxis vorhanden sind - die für den Anfang erforderliche Ausrüstung beinhalten. Selbstverständlich können alle Einzelteile und spezielle Klammern bzw. Zubehör auch einzeln bezogen werden.

Kofferdamservietten

Ein Muss bei Patienten mit empfindlicher Haut. Für den Behandler ist es zweckmäßig und für den Patienten sehr komfortabel, wenn Kofferdamservietten, vor allem bei Langzeitbehandlungen, nicht wegrationalisiert werden. Der Kofferdam wird dann durch das Loch der Serviette gezogen und auf den Rahmen gespannt. Sie absorbieren Speichel, Wasser und Schweiß.

Zahnseide

Die Zahnseide wird an erster Stelle als Prüfkörper eingesetzt, um die Durchlässigkeit der Interdentalräume zu kontrollieren. Ferner ist sie ein hervorragendes Hilfsmittel, wenn Kofferdam an schwierigen Kontaktflächen vorbeizuführen ist. Eine Zahnseideligatur ist oft sehr hilfreich, um den Kofferdam an einem Zahn zu verankern (besonders bei Milchmolaren und Milcheckzähnen). Ligaturen sollten buccal mit einem chirurgischen Knoten fixiert werden. Günstig ist eine lange Ligatur, sie erleichtert das Manipulieren im Nachhinein und das Abnehmen.

Achtung:

Wird ungewachste Zahnseide zum Nacharbeiten des Kofferdams angewandt, so besteht die Gefahr, dass diese den Dam zerschneidet.

Lösung: Gewachste Zahnseide oder noch besser PTFE-beschichtete Zahnseide z.B. MIRAFLOSS TAPE* verwenden.

*MIRAFLOSS TAPE gleitet perfekt selbst in engste Interdentalräume und entfaltet sich dort optimal, so dass sich der Kofferdam besonders effektiv nacharbeiten lässt. Es ist darüber hinaus extrem reißfest und fasert nicht aus.

Ist einmal das Problem gegeben, dass eine Klammer schlecht sitzt, stört oder gar überflüssig ist, so verankert man mit einer Ligatur aus Zahnseide oder einem doppelten oder mehrfachen Strang aus Zahnseide, welcher durch den Kontaktpunkt gebracht wird und dort verbleibt. Ebenfalls ist ein schmaler Kofferdamstreifen, wieder in den Interdentalraum eingezogen, eine ausgezeichnete Verankerung. (Idealgröße: 1 cm x 3 cm)

Heidemannspatel

Hervorragend zum kurzzeitigen Separieren der Kontaktpunkte sowie zum Umschlagen des Kofferdams (Inversion) um die Zahnhäule. Durch zusätzlichen stetigen Luftstrom in Richtung des Sulkus wird die Inversion leicht von der Hand gehen.

Miradont-Gel:

Neben seinem eigentlichen postoperativen Einsatz ist es ein ausgezeichnetes Kofferdamgleitmittel. Zu diesem Zweck wird es dünn hinter die Perforationen des Kofferdams gebracht und erleichtert so seine Applikation. Das Gel ist absolut wasserlöslich und geschmacksneutral.

Beispiele für Kofferdamtechnik bei unterschiedlichen Indikationsgebieten

Endodontische Trockenlegung = Einzelzahnisolation

Kofferdam und Kofferdamklammer werden gleichzeitig auf den trockenenzulegenden Zahn aufgebracht, d. h. eine geeignete Kofferdamklammer mit Flügel wird in den Dam eingespannt, bei einer endodontischen Trockenlegung in der OK-Front wird beispielsweise die Klammer Nummer 210 verwendet. Hierzu setzt man das erste Flügelchen von der gepuderten Seite hinter die Perforation.

Die Perforation wird etwas ausgezogen, so dass man jetzt auch das zweite Flügelchen durch diese ziehen kann und sich die Klammer auf der gepuderten Seite des Dams befindet, die Flügelchen auf der glatten Rückseite.

Die Perforation des Kofferdams wird so von den Flügelchen geöffnet gehalten und man kann den Zahn, auf den man die Klammer setzen möchte, gut sehen.

Die Klammer wird also gewissermaßen auch unter Sicht gesetzt. In der Praxis bedeutet dies, dass die im Kofferdam fixierte Klammer jetzt in die Klammerzange aufgenommen wird.

Achtung! Eine Klammerzange arbeitet wie eine Teleskopzange.

Die Brangen öffnen sich also bei Arbeitsdruck bzw. beim Fixieren der Arretierung. Dadurch kann die Klammer problemlos vom Klammerbord aufgenommen, auf den Zahn gesetzt und nach der Behandlung von ihm auch wieder entfernt werden.

Im Falle der endodontischen Trockenlegung in der OK-Front empfiehlt es sich nun, die Klammer von vestibular im Gingivalsaum anzusetzen, über den stärksten Punkt des Zahnes zu ziehen, am Tuberkulum vorbei, um sie palatinal vorsichtig abzusetzen. (vgl. Abb. 12)

Die Klammerzange wird beidseite gelegt, Kofferdam und Klammer sind platziert.

(Abb. 12) Die Klammerzange wird angesetzt und die Klammer mit Kofferdam in einem Arbeitsgang zum Mund gebracht.

Damit der entsprechende Zahn zwischen den Klammerbacken zu sehen ist, wird die Klammer gespreizt und dann auf den Zahn gesetzt.

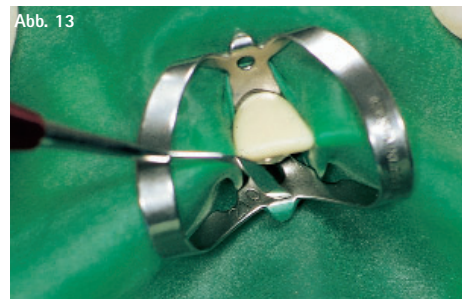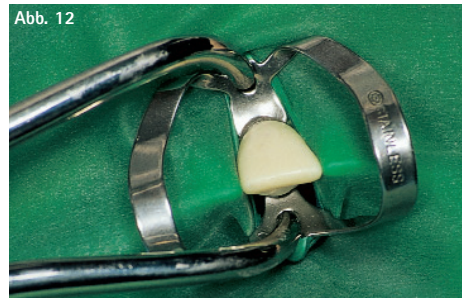


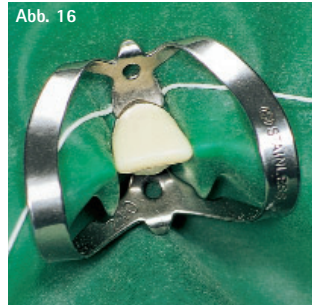
Abb. 14



Abb. 15



Abb. 16

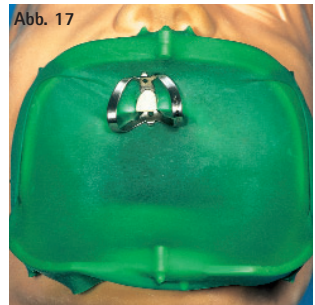


Zum Straffen des Kofferdams zieht man diesen durch die Öffnung des FIT-KLAPPRAHMENS und fixiert ihn auf die gut platzierten Haltedorne.

Tritt noch Sulcusfluid auf den Dam, so ist dieser nicht ausreichend unter die Klammerbacken gerutscht. Zur Beseitigung dieser Misere wird man eine etwa 30 cm lange, gewachste oder PTFE-beschichtete Zahnseide zunächst von palatinal hinter die kompakte Klammer setzen. (Abb. 14)

Beide Enden lässt man jeweils unter dem Bügel der Klammer in den entsprechenden Interdentalraum durchgleiten (Abb. 15). Nun wird die Seide von vestibular unter der Klammerbacke nur noch verkreuzt und vorsichtig festgezogen. (Abb. 16) Der Kofferdam legt sich vollständig am Gingivalsaum an, so dass eine absolute Trockenlegung erzielt wird. Die Fadenenden werden abgeschnitten oder dieser vollkommen herausgezogen.

Die eigentliche endodontische Behandlung kann mit einem so perfekt angelegten Kofferdam beginnen, wobei beim Öffnen des Kanals (unter Wasserkühlung) zu empfehlen ist, den Spraynebel von der HelferIn mit einer Absaugkanüle mit breiter und intakter Pelotte absaugen zu lassen. (Achtung! Gratbildung an der Pelotte kann zum Reißen des Dams führen.) Sehr effektiv ist der Einsatz der MIRASUC 3P-Absaugkanüle (Absaugkanüle mit austauschbaren Pelotten in drei Formen). Es sollte hierbei die konische Absaugpelotte montiert sein. (Abb. 17)

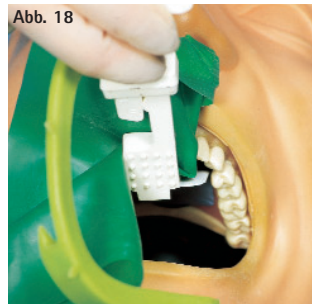


Den Speichel kann der Patient ganz normal abschlucken. Ist die Behandlung so weit vorangeschritten, dass man gern eine Kontrollaufnahme machen möchte, so ist dies dank des FIT-KLAPPRAHMENS jederzeit möglich. (Abb. 18)

Als Hilfsmittel bietet sich entweder der EMMENIX FILMHALTER (Abb. 18) oder eine Arterienklemme (sehr gut ist auch der grazilere CROWN-CLIPPER II - gebogen geeignet) an.

In der Regel ist es im Falle der endodontischen Behandlung völlig ausreichend, den zu behandelnden Zahn trocken zu legen. Somit sind die endodontischen Fälle besonders geeignet, um sich mit Kofferdam anzufreunden.

Abb. 18



Soll die Sitzung beendet werden, wird zunächst die Kofferdamklammer wieder in die Klammerzange gebracht. Am schnellsten und einfachsten gelingt dies, wenn man die Klammerzange mit ihrem Retentionszapfen in die sichtbare Perforation der Klammer einsetzt, die Zange etwas aufspreizt und dabei über den Zahn schwenkt, um den zweiten Retentionszapfen in die Perforation im zweiten Klammerarm setzen zu können.

Die Klammerzange wird arretiert, wodurch sich die Klammer öffnet und problemlos vom Zahn entfernt werden kann. Bei einer Einzelzahn trockenlegung kann man dem Patienten zumuten, dass nun Kofferdam und Rahmen in einem Zug abgenommen werden. Schonend und spritzarm wird man dies bewältigen, wenn man den rechten Daumen von vestibulär unter Kofferdam und Rahmen setzt, den rechten Zeigefinger unter der Schneidekante des Zahnes auf den Kofferdam platziert, der Mittelfinger liegt ebenfalls auf dem Dam, während Ringfinger und kleiner Finger unter den Rahmen gebracht werden. Jetzt wird der Kofferdamrahmen etwas vom Gesicht des Patienten abgehoben, um den Dam spritzarm zur Schneidekante abzuziehen zu können.



Trockenlegung des Frontzahnbereiches im Oberkiefer

Um sich das Sicht- und Arbeitsfeld nicht einzuengen, empfiehlt es sich, beim Arbeiten in der OK-Front unter Kofferdam generell die Zähne 13 – 24 trockenzuliegen. Außerdem kann bei dieser Grundsatzentscheidung die HelferIn in der patientenfremden Zeit immer schon einige Kofferdamzuschnitte für diese Indikation vorbereiten und fertig gelocht in den Kühlschrank legen. Die einzeitige Technik bringt den Anwender bei z. B. oben genannter Indikation besonders schnell zum gewünschten Ziel der absoluten Trockenlegung, d. h. Kofferdam, Kofferdamklammern und Kofferdamrahmen werden gleichzeitig aufgebracht.


Man nimmt den bereits von 13 – 24 perforierten Kofferdamzuschnitt (gepuderte Seite sichtbar nach oben) in die linke Hand, den großen Kofferdammetallrahmen platziert man ca. 1,5 cm vom linken Rand, wobei die oberen Enden des Rahmens in etwa mit der Oberkante vom Kofferdam abschließen sollten. Kofferdam und Kofferdamrahmen befinden sich also in der linken Hand, mit der rechten Hand wird jetzt der Kofferdam gezogen, so dass er sich über die zylindrischen Haltedorne des Rahmens fixiert. (Abb. 19)

Die rechte Hand hält jetzt Kofferdam und Kofferdamrahmen fest, während die linke Hand den Kofferdam auf der linken Seite zieht und dieser sich nun auch hier über die Haltedorne fixiert. Aus dem Kofferdamüberschuss links, rechts und am unteren Ende des Rahmens kann man sich nun auch noch eine kleinere Auffangtasche falten. Sie kann während der Präparation von großem Nutzen beim Sammeln von Wasser, aber auch beim Auffangen alter Füllungsteile sein.

Das fixierte Tuch muss dazu zunächst an einer Seite längs gefaltet werden, so dass diese Seite des Rahmens vom Kofferdam umhüllt ist. Die Hand, an welcher sich die gefaltete Seite befindet, erfasst nun den Rahmen an der unteren Ecke, damit die Falte nicht zurückklappen kann. Kofferdam und Kofferdamrahmen befinden sich nur in dieser Hand. Die freie Hand greift jetzt das eingeschlagene Ende des Dams und zieht dieses so weit hoch, dass es sich über der Oberkante vom Rahmen auf dieser Seite fixiert. (Abb. 20/21) Jetzt werden die Schritte auf der gegenüberliegenden Seite durchgeführt. Da die Tasche, bedingt durch das noch starke Straffen, eventuell das Sichtfeld einschränken könnte, wird die Tasche perfekt, indem aus der Mitte der Tasche ein Minizipfel Kofferdam erfasst und auf den zylindrischen Haltedorn in der Mitte der U-förmigen Querverstrebung fixiert wird. (Abb. 22/23)



Nun wird eine für den Zahn 24 passende Prämolarenklammer mit Flügeln (z. B. Nr. 2, 2A, 209 oder 206) in die Klammerzange aufgenommen und mit ihren mesialen Flügelchen so in die 4er Perforation eingesetzt, dass ihr Distalbügel auch nach distal zeigt. Für die anfängliche Orientierungserleichterung eventuell ebenfalls den Zahn 25 anzeichnen. Liegt der Bügel über dieser Hilfslinie, so ist auch beim Anbringen am Patienten alles im Lot.



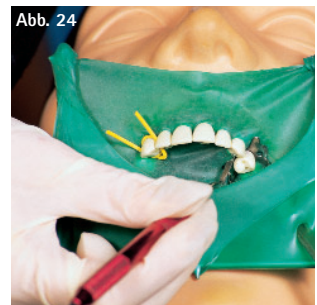Die Kofferdamklammer wird jetzt buccal am Gingivalsaum angesetzt. Durch leichten Druck mit der Arbeitshand auf die Zange spreizt man die Klammer leicht auf. Sie wird anschließend über die Okklusionsfläche und den stärksten Punkt des Zahnes gezogen. Lässt der Druck nach, löst man die Arretierung der Zange und setzt die Klammer behutsam palatinal ab. (Abb. 25)

Der Klammerzahn 24 liegt nun bereits außerhalb des Kofferdams - die Klammerzange wurde beiseite gelegt. Beide Hände des Anwenders erfassen jetzt den Kofferdam so, dass dieser steil in den Interdentalraum eingestellt werden kann (wie ein Matrizenband).

Die Perforation wird nun über Eck über die Schneidekante in den nächsten Interdentalraum gezogen. Wieder wird der Latex mit der nächsten Perforation möglichst steil interdental eingestellt, die Perforation über Eck über die Schneidekante in den nächsten Interdentalraum gezogen. Immer wieder, wenn alle trockenliegenden Zähne außerhalb des Latex stehen, wird auf der Gegenseite, also distal von 13, zum Fixieren einen Streifen Kofferdam, einen Interdentalkeil, Wedjets, einen Strang aus Zahnseide, eine Ligatur oder auf 13 auch eine Klammer gesetzt. (Abb. 26)

Ein kleiner Kugelstopfer oder der Heidemannspatel mit seiner diesmal über die Fläche gebogenen Seite werden zwischen Latex und Klammer gesetzt. Das Instrument wird leicht nach links bzw. rechts zwischen den Fingern gedreht, wodurch der Kofferdam fast wie von Geisterhand seinen Weg unter die Klammer findet. (Abb. 24)

Sollte nun noch Sulkusfluid durchsickern und somit die Zähne feucht werden, so muss sich noch ein letzter Arbeitsschritt, die sogenannte Inversion, anschließen. Das heißt, die Ränder des Kofferdams werden um die Zahnhäule herumgeschlagen. Erst so können sie gegen Feuchtigkeit absolute Dichte gewährleisten. Invertiert der Behandler mit der über die Kante gebogenen Seite des Heidemannspatels, so wird diese Instrumentenseite unter die Perforation gebracht und vorsichtig auf der Gingiva abgelegt. Währenddessen richtet die Helferin einen gleichmäßigen Luftstrom in Richtung Sulkus.



Wenn der Behandler jetzt mit Zeigefinger und Mittelfinger seiner linken Hand den Dam leicht an den Oberlippen-/Gingivalbereich andrückt, den Aufpumpeffekt nutzt und dabei den Spatel wieder herauszieht, wird sich der Kofferdamrand leicht umschlagen lassen.

Bevorzugt der Behandler das Invertieren mittels Zahnseide, so zieht er einen 30 – 40 cm langen Faden gewachster Zahnseide beidseitig interdental ein, so dass dieser von palatinal gut am Gingivalsaum anliegt. Die beiden Fadenenden werden nun nur noch von vestibulär überkreuzt und leicht festgezogen. Dabei schlägt der Kofferdam um. (Abb. 28)

Beim Invertieren legt sich also die gepuderte Seite des Kofferdams an den jeweiligen Zahn an. Wenn nun auch noch die Flügelchen der Kofferdamklammer (am 24er) auf den Kofferdam befördert werden, ist die absolute Trockenlegung mit Kofferdam perfekt.

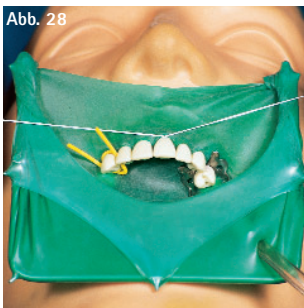
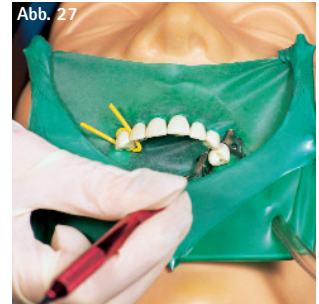
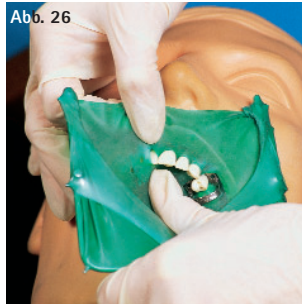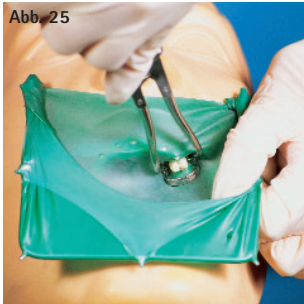


Abb. 25 Kofferdam, Kofferdamklammer und Rahmen aufsetzen

Abb. 26 Kofferdam aufziehen

Abb. 27 Klammer auf den Dam befördern

Abb. 28 Invertieren (ev. nur mit Faden)

Die Trockenlegung

- einer bereits zementierten Brücke
- der 1. und 2. Molaren bei Kindern für die Fissurenversiegelung
- für die Amalgamentfernung

Für diese Indikationen lässt sich eine 3. Technik gut in Anwendung bringen. Beachten sollte man hier vor Beginn, dass je schwerer das Kofferdamtuch gewählt wird, desto besser dichtet es ab. Da man bei Brücken keine Chance hat, den Kofferdam interdental einzuziehen, bedient man sich in diesen Fällen eines so genannten Langlochs. Auch bei der Fissurenversiegelung unter Kofferdam hat sich die Verwendung eines Langlochs bewährt. Selbst die Anwendung bei der Entfernung extrem eng anliegender Amalgamfüllungen hat sich als sehr geeignet erwiesen.

Das Kofferdamtuch wird mit seiner glatten Seite auf die Lochschablone aufgelegt. Auf der gepuderten Seite wird der Bereich, welcher trockenzulegen ist, angezeichnet. In diesen Bereich wird jetzt mit Loch Nr. 2 der Lochzange ein Langloch ausgestanzt. (Abb. 29/30)

Wie stanzt man ein Langloch aus?

Mit Loch Nummer 2 werden 3 – 4 Perforationen überlappend ausgestanzt, so dass der Kofferdam approximal nicht eingezogen wird.

Abb. 29

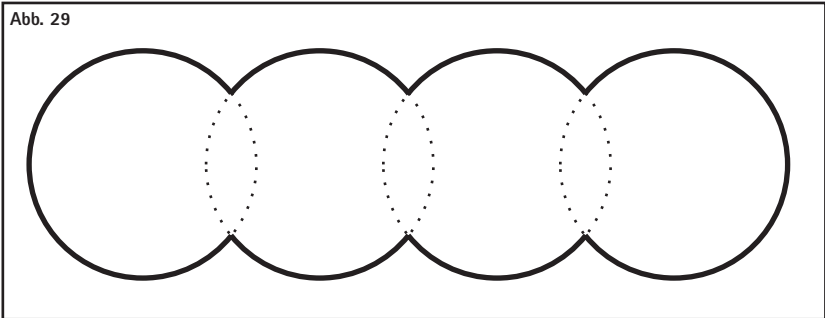


Abb. 30



Bei Kindern ist vor allem die folgende Methode (4. Technik) zu empfehlen. Es wird zuerst das Kofferdamtuch über die trockengelegten Zähne gestreift. Jetzt wird distal vom zuletzt trockengelegten Zahn ein Streifen Kofferdam eingezogen, der Dam ist auf dieser Seite fixiert. Sollte sich der Dam am Anfang durch das Ziehen an diesem wieder von 1 – 2 Zähnen heruntergerollt haben, so ist es jetzt an der Zeit, ihn wieder aufzuziehen. In dieser Zeit sollte die Helferin die ausgewählte Klammer für Molaren (z. B. Nr. 7, 8, 200 oder 18) bereits in die Klammerzange bringen.

Soll mit dieser Methode jedoch nicht jeder Zahn einzeln trockengelegt werden, sondern eben eine zementierte Brückenkonstruktion, oder die Trockenlegung beispielsweise von 26 und 27 für eine Fissurenversiegelung erfolgen, so setzt man am günstigsten die Langlochperforation distal am Zahn 27 an und zieht das Loch bis mesial von 25 aus, so dass 27, 26, 25 sich in diesem Langloch und bereits außerhalb des Kofferdam befinden. Ein Kofferdamstreifen o. ä. wird jetzt mesial vom 25 zum Fixieren des Kofferdams an dieser Seite eingezogen. Eine Molarenklammer wird zum endgültigen Fixieren auf den Zahn 27 gesetzt.

Im Molarenbereich ist es aus Sichtgründen oftmals günstiger, die Klammer zunächst palatinal am Gingivalsaum anzulegen. Jetzt etwas Druck mit der Arbeitshand auf die Zange ausüben, um die aufgespreizte Klammer über die Okklusionsfläche und den stärksten Punkt des Zahnes hinweg am buccalen Gingivalsaum abzusetzen.

Der Kofferdam ist fixiert und das vor der Mundhöhle locker hängende Kofferdamtuch muss nur noch über den Rahmen gespannt werden. Wenn keine Tasche gefaltet werden soll, bleibt es dem Behandler überlassen, ob er den Rahmen unter den Kofferdam oder lieber auf den Kofferdam zum Straffen desselben platziert.

Wichtig: Beim Anlegen des Rahmens ist immer darauf zu achten, dass dieser niemals auf das Gesicht des Patienten gedrückt wird. Nach der Behandlung wird zunächst die Klammer entfernt, jetzt der Kofferdamstreifen, bevor nun auch Kofferdam und Rahmen abgenommen werden können.

Trockenlegung von Zähnen im Unterkiefer

Im UK sollte man eine Technik in Anwendung bringen, mit der es gelingt, die Klammer unter Sicht zu setzen.

Es wird eine geeignete flügellose Molarenklammer ausgewählt (z. B. W7, W8, 18, 28). Ein ca. 40 cm langes Stück Zahnseide wird nun, zur Sicherung der Klammer vor Aspiration, um den distalen Bügel geschlungen. (Abb. 31)

Zur Aufnahme der Klammer in die Klammerzange schlingt man sich als Rechtshänder die Fadenenden 2 – 3 mal um den linken Zeigefinger. Die Klammer kann dann zwischen Mittelfinger und Daumen der linken Hand gehalten werden. Mit der Klammerzange in der rechten Hand setzt man zuerst den Retentionszapfen der Klammerzange in die runde Perforation des am Daumen liegenden Klammerarms. Dadurch ist es möglich die Zange gut auf dem Daumen abzustützen und dabei so weit aufzuspreizen, dass der zweite Retentionszapfen in die runde Perforation des gegenüberliegenden Klammerarms am Mittelfinger gesetzt werden kann. Nun wird mit Zeigefinger, Mittelfinger oder Daumen der rechten Hand (= Arbeitshand) die Arretierung eingezogen.

Abb. 31



Die gesicherte Klammer wird dann von lingual am Gingivalsaum des Zahnes 37 angelegt. Die rechte Hand drückt etwas auf die Zunge, wodurch sich die Klammer etwas mehr öffnet, so dass sie nun über die Okklusionsfläche des Zahnes und über seinen stärksten Punkt gezogen wird. Der Druck auf die Zunge lässt nach, die Arretierung wird gelöst und die Klammer behutsam von buccal am Gingivalsaum des Zahnes abgesetzt. Der Sitz der Klammer am Zahn ist zu überprüfen. Hierzu übt der Zeigefinger auf den Distalbügel etwas Druck aus. Beginnt die Klammer bei der Stabilitätskontrolle zu schaukeln, so ist sie für den Zahn zu groß und muss durch eine andere ersetzt werden.

Trockenlegung von Cervical-Kavitäten (Klasse V)

Muss ein Zahn am Zahnhals behandelt werden, so ist es am günstigsten, diesen und jeweils zwei weitere Zähne distal von ihm mit in die Trockenlegung einzubeziehen.

Das gewählte Kofferdamtuch sollte von schwerer oder noch besser extra schwerer Qualität sein, um eine größtmögliche Retraction der Gingiva zu erzielen.

Ferner ist es sehr wichtig, dass das Loch für den zu behandelnden Zahn etwa 2 mm weiter nach apikal im Vergleich zu den Perforationen der benachbarten Zähne ausgestanzt wird. Die Perforationen für die Nachbarzähne werden also laut Lochschablone ganz normal im vorgegebenen Zahnbogen ausgestanzt. (Abb. 32/33)

Für den zu behandelnden Zahn empfiehlt sich auch, das Loch eine Nummer größer als die anderen zu stanzen (Abb. 33). Besonders bei sehr tiefer subgingivaler Zerstörung sollte man diese beiden Empfehlungen unbedingt einhalten.

Betrachten wir nun die Trockenlegung einer Klasse-V-Kavität im Falle von 11.

Der extra schwere Kofferdam wird in diesem Fall am einfachsten von 13 – 24 (Standardtrockenlegung des Frontzahngbietes im Oberkiefer) für die Trockenlegung vorbereitet. Der Latex wird also mit der glatten Seite auf die Schablone aufgelegt und auf der gepuderten Seite werden die Zähne 13, 12, 21, 22, 23, 24, wie auf der Schablone vorgegeben, angezeichnet. (Abb. 32) Lediglich für den Zahn 11 wird etwa 1 – 3 mm über der vorgegebenen Position angezeichnet. Das Ausstanzen des Kofferdams für die Zähne 13, 12, 21, 22 und 23 sollte mit Loch Nummer 2 der Kofferdamlochzange erfolgen. Für den Klammerzahn 24 ist eine Perforation mit Loch Nummer 4 zu empfehlen. Das Loch Nummer 3 hat sich für den zu behandelnden Zahn 11 bewährt. (Abb. 33)

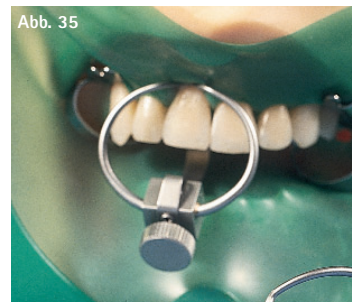
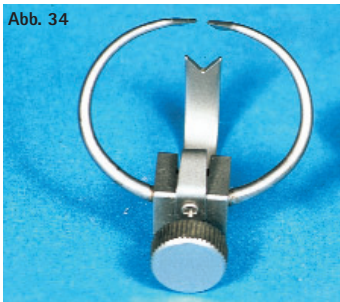


Bevor nun das eigentliche Arbeitsfeld (11) mit der Cervicalklammer Nr. 214 (= Hatch Cervicalklammer) freigelegt wird, muss der Kofferdam über alle trockenliegenden Zähne gestreift werden. Auf den Zahn 24 setzt man eine passende Klammer. Distal von 13 zum Sichern des Dams wird ein geeignetes Hilfsmittel (Ahornkeil, Kofferdamstreifen, Wedjets oder ein Strang aus Zahnseide) platziert.

Nun werden unter Zuhilfenahme der Klammer 214 sowohl Kofferdam als auch Gingiva zur Retraction gezwungen, also nach apikal abgedrängt. Eine vorherige Anästhesie ist hierbei obligatorisch. (Abb. 35)

Cervicalklammer Nr. 214 (Hatch)

Ein großer starrer Doppelbügel bildet eine kleine Backe und wird vestibulär bzw. labial angelegt. Der bewegliche Anteil der Klammer weist eine größere ausgebildete Backe auf und wird lingual bzw. palatinal angelegt. (Abb. 34) Die vier Kontaktpunkte ziehen sich nun durch leichten Druck vorsichtig unter die Gingiva, ohne sie zu beschädigen oder zu verletzen, so dass das Zahnfleisch und der Kofferdam in die gewünschte Position zurückgedrängt und durch Anziehen der Schraube fixiert werden. (Abb. 35)



Ergänzende Tipps und Tricks zum erfolgreichen Anlegen des Kofferdams

Vorbereitung des Arbeitsplatzes

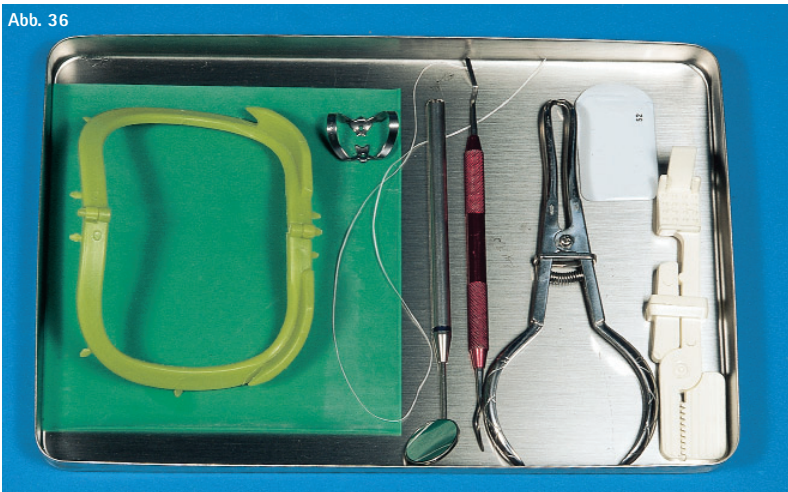
Um möglichst effektiv arbeiten zu können, empfiehlt es sich, mit entsprechend vorbereiteten und bestückten Trays die Behandlung zu beginnen.

Ein Tray, welches für eine endodontische Behandlung bestückt wird, sollte folgendermaßen (Abb. 36) aussehen:

- schwerer Kofferdam, versehen mit der Universallochung für die Endodontiebehandlung
- eine universell einsetzbare Prämolaren- oder Molarenklammer mit Flügeln bzw. einer Doppelbügelklammer mit Flügel, geeignet für Frontzähne und Prämolaren (z. B. Nr. 210 für den OK, Nr. 211 für den UK, Nr. 9 für den OK und UK, Nr. 6 für Frontzähne, aber auch für Prämolaren und die zweiten unteren Molaren)
- ein strahlendurchlässiger FIT-KLAPPRAHMEN
- eine Klammerzange
- etwa 40 cm gewachste Zahnseide
- ein Heidemannspatel
- ein komplettes zahnärztliches Grundbesteck
- der EMMENIX FILMHALTER
- der Zahnfilm
- eventuell auch eine grazile Arterienklemme bzw. der CROWN CLIPPER II, gebogen

Der EMMENIX FILMHALTER wird zum Halten der Röntgenfilme für Kontrollaufnahmen gute Dienste leisten, wobei durch das Aufbeißen auf den Halter der Film vom Patienten in situ gehalten wird. Ein Verrutschen des Halters und somit des Films wird dadurch vermieden. In dem CROWN CLIPPER können die Wurzelkanal-Instrumente fixiert werden. Dies ist vor allem bei divergierenden Wurzelkanälen hilfreich, da auch die eigenen Finger nicht das Sichtfeld verdecken. Auch für Messaufnahmen, zum Halten des Films, ist der CROWN CLIPPER einsetzbar.

Abb. 36




Ein Tray für eine konservierende Behandlung sollte geringfügig anders bestückt werden.

Die Bestückung (Abb. 37) besteht aus:

- mittlerem Kofferdam, bereits perforiert für die trockenliegende Zahnreihe
- einer geeigneten Prämolaren- oder Molarenklammer, je nach Anwendungsgebiet und bevorzugter Methode des Aufbringens von Kofferdam flügellos oder mit Flügel
- einem großen U-förmigen FIT-KOFFERDAM-STAHLRAHMEN
- Kofferdamklammerzange
- etwa 40 cm gewachste Zahnseide
- einem Heidemannspatel
- dem kompletten zahnärztlichen Grundbesteck
- einem Keilhalter, mit Ahornkeil bestückt, oder einem Schnipsel Kofferdam, eventuell auch Wedjets

Abb. 37



Wie positioniert man seinen Patienten und sich, um Kofferdam günstig applizieren zu können?

Der Behandler muss sich und seinen Patienten so positionieren, dass er selber in der Lage ist, den Kofferdam an sich heranzuziehen. Das heißt, wenn Kofferdam im Oberkieferfrontzahnggebiet aufgebracht werden soll, so ist dies am schnellsten und einfachsten im Sitzen am liegenden Patienten aus 12-Uhr-Position zu realisieren.

Im Oberkieferseitenzahnbereich rechts ist es günstiger im Sitzen am liegenden Patienten aus etwa 10-Uhr-Position zu arbeiten.

Aus 2-Uhr-Position im Sitzen am liegenden Patienten wird man schnell zum Erfolg kommen, wenn man links im Oberkieferseitenzahnbereich Kofferdam anlegen muss.

Im gesamten Unterkiefer wird man am günstigsten aus 8-Uhr-Position im Sitzen am liegenden Patienten zurechtkommen. Folgt man diesen Empfehlungen, so ist man immer in der Lage, den Kofferdam an sich heranzuziehen und der Erfolg wird sich schnell einstellen.

Versucht man jedoch, den Kofferdam von sich weg zu drücken, so wird sich der Erfolg sicher nur mit höherem Zeitaufwand einstellen.

Was ist bei der Handhabung von Klammer und Klammerzange günstig?

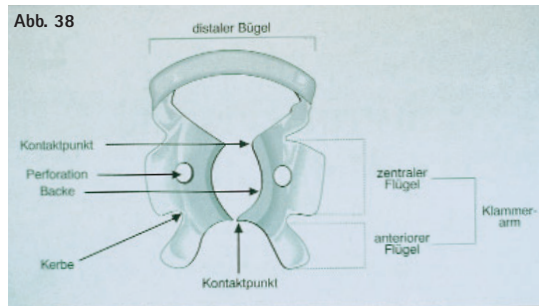
Zunächst sollte man sich mit der Arbeitsweise der Klammerzange anfreunden. Da diese wie eine Teleskopzange arbeitet, werden sich die „Brangen“ (= Arbeitssenden) öffnen, wenn man die Griffe zusammendrückt. Völlig gegenteilig also im Vergleich zu den Extraktions- bzw. Technikzangen, deren Arbeitsweise bereits in Fleisch und Blut übergegangen ist.

Nun, ausgehend von einem Rechtshänder, wird man zunächst die Kofferdamklammer am günstigsten zwischen Daumen und Zeigefinger der linken Hand mit dem Distalbügel zur Handfläche zeigend aufnehmen.

Mit der Klammerzange in der rechten Hand sollte anschließend der Retensionszapfen der Klammerzange in die runde Perforation des Klammerarms, welcher vom Daumen erfasst wird, eingesetzt werden. Die Klammerzange kann nun gut auf dem linken Daumen abgestützt werden, während man sie durch leichtes Zusammendrücken mit der rechten Hand so weit aufspreizt, dass sich der zweite Retensionszapfen in die runde Perforation des gegenüberliegenden Klammerarms einsetzen lässt. Dann wird nur noch mit dem rechten Zeigefinger, Mittelfinger oder Daumen die Arretierung der Zange eingezogen.

Wie muss eine Klammer am Zahn sitzen?

(Abb. 38) Eine Klammer muss den Zahn an 4 Punkten erfassen, um ausreichend Halt an ihm zu finden. Bauen Sie am Zahn nur einen 3-Punkt-Kontakt auf, so wird die Klammer unter der Spannung des Kofferdams und beim Abstützen während der Behandlung beginnen zu schaukeln, zu rotieren und zu kippen, bis sie schließlich vom Zahn rutscht. Es ist darauf zu achten, dass eine Klammer nicht zu groß ausgewählt wird, da dann die Kontaktpunkte auf den Papillen liegen und zu Verletzungen der selben führen.



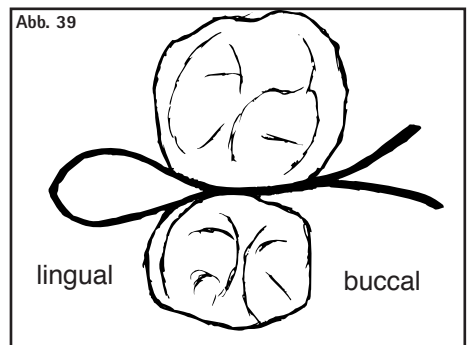
Wichtig: Kofferdamklammern müssen generell entsprechend der Anatomie der zu beklammernden Zähne ausgewählt werden.

Was ist bei der Verarbeitung von Kompositen unter Kofferdam zu beachten?

Wichtig ist hierbei, dass man die Farbbestimmung VOR dem Anlegen des Kofferdams trifft. Da die Zähne bei absoluter Trockenlegung sehr schnell austrocknen, würde es später zu viel helleren Farbauswahlen kommen.

Wie vermeidet man das Reißen des Kofferdams an Kontaktflächen?

Der Kofferdam reißt oft ein, wenn man versucht, den Gummi an den Kontaktflächen zweier Zähne (im Okklusalbereich) mit Gewalt durchzuziehen. Um dies zu verhindern, wird empfohlen, nur mit einer Kante beginnend, den Gummi zwischen den Kontaktflächen durchzuziehen. Dies geschieht an allen einfachen Kontaktflächen. An den schwierigen hingegen verwendet man Zahnseide, indem – wie zuvor beschrieben – der Gummi ebenfalls mit der Kante zwischen den Kontaktflächen geführt wird und durch ein erstes Durchziehen der Zahnseide ein Teil des Gummis mitgezogen wird. Nun wird die Zahnseide von lingual zurückgeführt, so dass sie doppelt liegt und beide Enden nach buccal zeigen. (Abb. 39)



Durch vorsichtiges Herausziehen an einem Ende der Seide darf nur eine kleine Menge Gummi mitgeführt werden. Dieser Vorgang ist bis zum exakten Sitz des Kofferdams zu wiederholen.

Wie dichtet man einen löchrig gewordenen oder gerissenen Kofferdam ab?

Sollte während der Arbeit, z. B. durch ein Instrument, ein Loch im Kofferdam verursacht werden, so kann dieses durch ein in Kavitätenlack getränktes Wattlepellett geschlossen werden. Bei einem großen Riss ist es angebracht, einen neuen Kofferdam über dem alten anzubringen.

Wie behilft man sich, wenn der Kofferdam nicht gut über die Zähne rutscht?

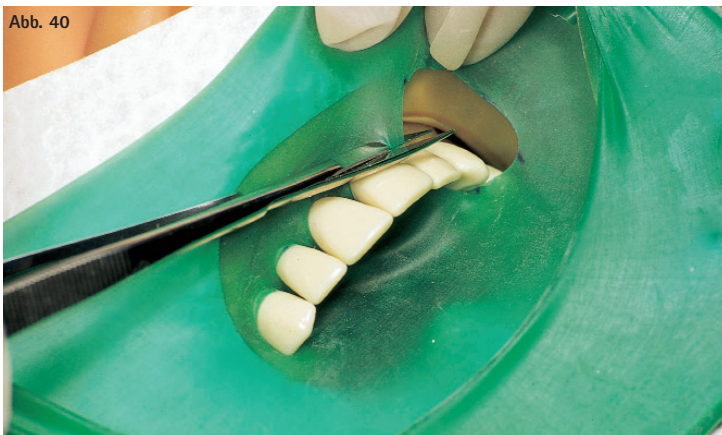In den meisten Fällen ist der Speichelfluss des Patienten völlig ausreichend und der Kofferdam rutscht gut über die Zähne. Manchmal wird aber auch ein Gleitmittel erforderlich, damit die Stege zwischen den Löchern leichter in die Interdentalräume rutschen. Das ausgewählte Gleitmittel muss wasserlöslich sein und darf nicht fetten. Vaseline ist nicht geeignet. Sie würde die zahnärztlichen Materialien verunreinigen und die Gingiva verkleben und verkleistern. Auch sollte das ausgewählte Gleitmittel für den Patienten nicht mehr Geschmacksbelästigungen bringen als die Spülflüssigkeiten bei den endodontischen Behandlungen oder die Ätzflüssigkeiten bzw. -gels bei der Kompositverarbeitung. Ein Hauch Miradont-Gel, welches hinter die Perforation auf die glatte Seite des Kofferdams aufgebracht wird, lässt die Stege leichter durch die Approximalkontakte rutschen.

Wie bringt man den Kofferdam in Anwendung bei Patienten, welche empfindlich auf Naturgummi reagieren?

Kofferdamservietten – Ein Muss bei Patienten mit Latexallergien. Für den Behandler ist es zweckmäßig und für den Patienten sehr komfortabel, wenn Kofferdamservietten (vor allem bei Langzeitbehandlungen) nicht wegrationalisiert werden. Der Kofferdam wird dann durch das Loch der Serviette gezogen und auf den Rahmen gespannt. Die Serviette absorbiert Speichel, Wasser und Schweiß. Zudem sollte bei bekannten allergischen Reaktionen auch auf Flexidam und FIT NON-LATEX zurückgegriffen werden.

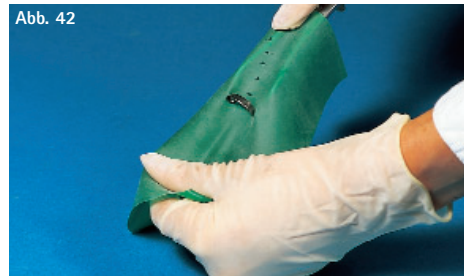Was ist bei der Entfernung des Kofferdams zu beachten?

In jedem Fall muss sehr schonend verfahren werden. Bei eventuell angelegten Ligaturen ist der Faden mit Hilfe einer Schere zu durchtrennen. Beim Entfernen des Gummis kommt es darauf an, keine Restteile in den Taschenregionen zurückzulassen, um so mögliche Entzündungen in diesem Bereich zu verhindern. Das Kofferdamtuch wird nach vestibulär, labial bzw. buccal, je nach Anwendungsgebiet, ausgezogen und die Interdentalstege mit einer Zahnfleischschere (Abb. 40 Nahtschere ES 12) durchtrennt.

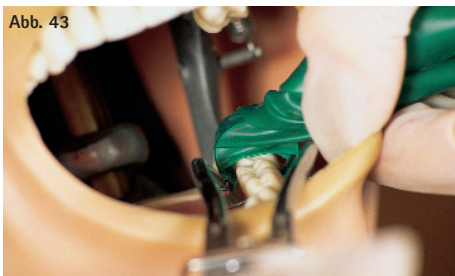


Wie kann man Kofferdam an Weisheitszähnen anlegen?

Aufgrund der Platzprobleme und des engen Kontaktes der 8-er zum Weichgewebe ist es zu empfehlen, den Kofferdam mit dem eingeführten Distalbügel aufzusetzen. Der Distalbügel der ausgewählten Klammer (es können Flügelklammern ebenso wie flügellose Klammern eingesetzt werden) wird von der ungepuderten Rückseite des Latextuches durch die Perforation gezogen. Das heißt, die Klammer wird in die Klammerzange aufgenommen, beides befindet sich in der rechten Hand (= Arbeitshand), während das Latextuch von der linken Hand gehalten wird. Jetzt führt man die Klammerzange mit der integrierten Klammer unter das Tuch und strafft diese mit dem rechten Zeigefinger über der Zange. Die linke Hand zieht nun so am Kofferdam, dass der Distalbügel der Klammer durch den Latex rutscht. (Abb. 41/42)



Danach wird das Tuch mit der linken Hand gerafft und leicht seitlich gehalten, so dass die Klammer mit dem Kofferdam unter freier Sicht gesetzt werden kann. (Abb. 43)



Sitzt die Klammer, wird das geraffte Tuch wieder ausgebreitet und vom Bügel über den Zahn und die Klammerarme gezogen. Die Trockenlegung noch weiterer Zähne erfolgt wie gewohnt, ebenso das Sichern des Dams am 2. Ende der Trockenlegung. Bevor mit der Behandlung begonnen werden kann, wird der Kofferdam noch über einen Rahmen gespannt. (Abb. 44/45)



Nachwort

Die vergangenen Jahre seit Erscheinen unserer ersten Broschüre haben gezeigt, dass das Interesse an der Anwendung des Kofferdams stetig zugenommen hat. Die Erkenntnisse der zahlreichen bis dato durchgeführten Kofferdamworkshops führten zu dem Entschluss, die Kofferdamtechnik in dieser überarbeiteten Broschüre noch anschaulicher und detaillierter zu erläutern.

An dieser Stelle möchte die Autorin im Namen der Firma Hager & Werken Herrn Prof. Dr. med. dent. habil. Beetke, Universität Rostock, sowohl für die Durchsicht des Manuskriptes als auch für sein Vorwort zu dieser Broschüre vielmals danken.

A handwritten signature in black ink. The name 'Silvia' is written in a cursive script, with the 'i' and 'a' connected. Below it, the name 'Feiger' is written in a similar cursive style, with a long, sweeping tail on the 'g' that extends downwards.

2. Überarbeitete Auflage; Januar 2006

Table of Contents:	Page
Preface	32
Fit for the Rubberdam Technique	33
The whole purpose of a Rubberdam	33
Advantages for the Treating Team	33
• Protection	33
• Eases your Work	33
Disadvantages of the Rubberdam	33
Important Citations	34
Rubberdam Products and their Properties	34
Quality Inspection	34
Colours and Qualities (Thicknesses) of Rubberdam	34
The five Rubberdam Qualities (Thicknesses)	35
FIT NON-LATEX	35
Rubberdam Templates	36
Rubberdam Stamps	36
Rubberdam Punches	36
The FIT PUNCH	37
Punching	37
Rubberdam Clamps	37 – 40
Quick Clamp Orientation	41
Rubberdam Forceps	41
Rubberdam Frames	41
The FIT RUBBERDAM FRAME (acc. to Young)	42
The FIT FOLDABLE FRAME	42
A short Excursion into History	42
Important Accessories!	43
• Interdental Wedges	43
• Wedjets	43
• Rubberdam Napkins	43
• Dental Floss	43
• Heidemann Spatula	43
Examples of the Rubberdam Technique for various	
Areas of Indication	44 – 48

Isolating the Maxillary Anterior Teeth	46 – 48
The Isolation	48
• of an already cemented Bridge	48
• of children's first and second Molars for Fissure Sealing	48
• for the Removal of Amalgam	48
How to Punch an oblong Hole	49
Isolating the mandibular Teeth	50
Isolating Cervical Cavities (Class V)	50 – 51
Hatch cervical Clamp No. 214	51
Additional Tips and Tricks	52
Tray Equipment for the endodontic Treatment	53
A Tray for the conservative Treatment	53
How to position the Patient and yourself for a convenient	
Placement of the Rubberdam	53
How should I handle Clamps and Clamp Forceps?	54
How should the Clamp be positioned on the Tooth?	54
What should I observe while processing Composites under the Rubberdam?	54
How can I prevent the Rubberdam from Ripping at the Contact Areas?	54
How can I seal off a holey or ripped Rubberdam?	55
What can I do if the Rubberdam does not easily slide over the Teeth?	55
How can I fit a Rubberdam on Patients with sensitive Reactions	
to natural Rubber?	55
What should I observe during the Removal of the Rubberdam?	55
How can I fit a Rubberdam over Wisdom Teeth?	56
Closing Words	57

Introduction

Safety aspects and the endeavour to achieve optimal results in the field of adhesive dentistry and endodontics are reasons for using rubberdam in the dental practice. The rubberdam is a 'conditio sine qua non' during the placement of ceramic and composite inlays, condensed gold fillings, lateral composite fillings and adhesive bridges. Besides that, hygienic concerns for practice team and patients, protecting the patient's mucosa and gingiva against the irritating effects of chemical substances during root canal rinses and use of certain bleaching methods, for gingival retraction and the protection of cheeks and lips make the use of a rubberdam strongly recommendable. And on top of all this, an efficient use of rubberdam saves time and work and provides a clear work field.

Every dentist knows the rubberdam and was forced to deal with this subject during his studies. Yet in Germany only 5 – 15% of all dentists regularly use a rubberdam, while in the USA, Switzerland, and Scandinavia a rubberdam is fitted four to seven times as often. The reasons stated for the rejection in Germany are the time it takes to fit the rubberdam and its complicated use. J. K. Ingle paraphrased this argument as follows: "The most time – consuming about a rubberdam consists in convincing a colleague of its advantages and indispensability."

But the true reasons are mainly found in insufficient knowledge and lack of practicing the rubberdam techniques. The rubberdam is a simple, yet efficient tool that should help and not burden the user. Its advantages should more than compensate for the disadvantage of the additionally required effort. The problem can only be solved if the time needed to fit a rubberdam on the patient can be minimized. And that is only achievable by utilizing the simple rubberdam techniques to begin with, and with continuous practice. Course and information material could be a viable introduction to this subject.

With their courses, the video film, a CD and an information brochure, Hager & Werken render outstanding services to the subject and diversification of the absolute isolation as well. After fundamentally revising and supplementing the first and second edition, the third "FIT RUBBERDAM" brochure is now available. The historic aspects and both, advantages and disadvantages, are discussed introductorily, followed by a description of the constituent parts of the rubberdam set. The basic techniques and use of the rubberdam are thoroughly and systematically described and complemented by photographs. This information brochure contributes to an extensive and quick realization of the rubberdam techniques through comprehensible language and pictorial documentation.

Prof. Dr. med. dent. habil. Eckhard Beetke
Polyclinic for Conservative Dentistry University of Rostock/Germany
Department of Cariology and Endodontics

Fit for the Rubberdam Technique

The Inventor of the Rubberdam

Dr. La Roche (a Frenchman) declared in 1883 that he had applied the rubberdam technique already since 1857 and consequently claimed to be the inventor of this method. But it was actually Sanford Christie Barnum (1836 – 1885), a New York dentist, who on 15th March 1864 used a rubberdam for the first time, and later demonstrated its use during the Dental Society Congress in New York in June 1864. Initial reports were published in August 1864, and by 1867 the rubberdam technique was already widely spread.

The whole Purpose of a Rubberdam

Advantages for the treating team:

Protection

- Prevents swallowing of objects
- No aspiration
- No mucosal damage by rinses
- Protects the treating team from infections
- Retraction of soft tissue (gingiva, lips, cheek, tongue)

Eases your work

- Work field remains dry
- Clear visibility
- Sterile work process
- Gain of time approx. 20%
- Mouth always open
- Discussion interrupted
- No rinsing
- No change of cotton rolls

The biggest advantage for the patient is the comfort of feeling that the treatment happens outside of his mouth. Now he is no longer tormented by the otherwise intensive aspiration (which results in a very dry mucosa) and cotton rolls, or worse by the operator's fingers holding them down (which often triggers a gag reflex). By isolating the oral cavity, the patient's every-day oral conditions are maintained and he can easily swallow and breathe.

Disadvantages of the rubberdam:

- Loss of axial orientation during the preparation of the access cavity
- Possible traumatization of papillae
- Higher demands during X-ray taking
- Possible allergies (corrective: use of silicone squares; FIT NON-LATEX)

Important Citations

"The most time-consuming about a rubberdam is convincing a colleague of its advantages and indispensability." (J. I. Ingle)

"With a little practice it is possible to fit a rubberdam in a normal treatment situation within approximately one minute (two minutes maximally)." (J. I. Ingle)

Rubberdam – why and what for?

Nobody answered this question shorter and more precise than G. V. Black in 1908. He wrote:

"The rubberdam serves to keep the working area around the teeth clean, dry, and antiseptic, if necessary. The latter is especially desirable when it comes to root canal treatments." (G. V. Black, 1908)

Rubberdam Products and their Properties

Rubberdam – A natural latex sheet that is commercially available in rolls, or in 15 x 15 cm squares. Rubberdam is highly elastic, which is necessary for its purpose and expandability. Unfortunately, it does not retain these optimal properties indefinitely (approx. 1 year), then it becomes brittle, rips easily and does not isolate sufficiently any longer. If the latex sheet is always stored in a refrigerator or even freezer, it is still usable after a long time (far more than a year if stored as described).

Quality Inspection

The latex sheet is optimally serviceable if it can be stretched between the hands until it becomes absolutely transparent, regardless of its age.

Rubberdam – Colours and Qualities (Thicknesses)

Colours:

- Beige – light: preferred for endodontic treatments because of its transparency, but only for processing composites (poor display of outlines).
- Brown or even grey – dark: good colour contrast, reduction of light reflectance (problems may occur during the axial orientation).
- Green: pleasant, friendly, calming shade that provides a good display of outlines (light reflectance), non-glaring under OT lamps (reduction/no light reflectance), smells of mint for the patient's comfort.

Additional colours: blue, light blue, pink, lilac as alternative to the above mentioned light, dark, and green shades.

The five Rubberdam Qualities = Thicknesses

- Thin (0.13 – 0.18 mm) – The thinner the rubberdam the easier it is to apply, but the easier it also rips and it does not isolate as well as a heavy quality.
- Medium (0.18 – 0.23 mm) – The most commonly used quality, which is especially easy to handle, even for novices of the rubberdam technique, and of course for conservative treatments.
- Heavy (0.23 – 0.29 mm) – This quality allows a good gingival retraction and hardly ever rips.
- X-strong (0.29 – 0.34 mm) – It is extremely tear-proof and allows a maximal gingival retraction, but is hard to position in situ.
- Sp-heavy (0.34 – 0.39 mm) – This rubberdam is used only if special protection of the tissue is required.

Because the thicknesses of the rubberdam overlap, the highest measurement of one specification is at the same time always the lowest one of the next higher specification. But rubberdam users "feel" even these slight differences.

FIT NON-LATEX

- Absolutely free of powder and odour-free
- Does not stick
- Very good gingival retraction strength, also seals off well around the tooth
- Fibre-reinforced for extra tensile strength
- Especially pleasant touch
- Approx. 0.3 mm thick (x-strong), green
- Its reflective colour creates a clear work area
- Especially flexible, very close to latex material in its application
- Helps to eliminate powder and latex allergies, and is also recommendable for the use on Class V cavities

Summary:

If composites are processed under rubberdam, it is mandatory to select the colour prior to fitting the rubberdam. Afterwards the teeth desiccate rapidly and strongly, making a proper colour selection impossible. During the initial phase of "befriending" with rubberdam, a thin quality according to the material description should be chosen.

But practice perfects dexterity over the course of time, and it is recommendable to change over to a thicker quality later. Two rubberdam qualities are used in most practices. A thin one in the beginning, which is later exchanged for the medium to strong, and finally a very strong quality.

Worth knowing:

The stronger the rubberdam the better it isolates and the better its gingival retraction capacity.


Important:

One side of the rubberdam is smooth, the other one powdered. The smooth side should always point towards the oral cavity, and the powdered side towards the dentist. This has two reasons:

- The smooth side is easier to pull over the teeth that are to be separated (advantage for the dentist).
- The tongue will not be coated with rice or corn flour if it touches the rubberdam (comfort for the patient).

Rubberdam Template

It is usually made of white vinyl and enables an exact marking of the tooth position on the rubberdam. For this procedure the smooth side of the rubberdam is placed onto the template, the powdered side marked with a pen (to ensure the marking is not laterally reversed). The use of a template has the advantage that only the teeth to be separated are marked, which makes the orientation in situ easier, because no drawings are on the rubberdam. (Fig. 1)




Rubberdam Stamp

It is possible to transfer complete arches onto the rubberdam; the standard positions of the teeth are simply punched out where required.

Rubberdam Punches

Their 5 or 6 sizes of holes warrant the punch of perfect hole at any time. The following applies for the punch acc. to Ainsworth (Fig. 2):

- Hole No. 5 (largest)**
recommended for clamp teeth (at the end of the dental arch and for very large molars)
- Hole No. 4 (large)**
universally for molars
- Hole No. 3 (medium)**
for canines and premolars in the UJ and LW
- Hole No. 2 (small)**
for anterior teeth of the upper jaw
- Hole No. 1 (smallest)**
for the very slender anterior teeth of the lower jaw

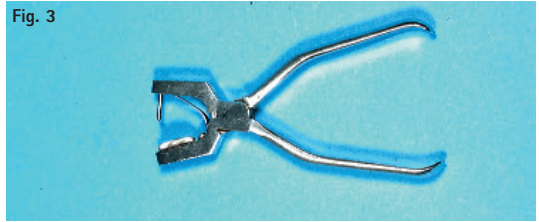


An absolutely tight seal against moisture is ensured if the hole sizes are varied according to the diagram above.

The FIT PUNCH

The FIT PUNCH (Fig. 3) always punches perfectly neat holes into the rubberdam. The movable punch spike simultaneously catches the entire border and punches a tear-proof hole.

Fig. 3



Punching

In order to create a perfectly punched hole, the rubberdam square is stretched between thumb and ring finger as well as index and middle finger of the left hand (prevents wrinkles and subsequently undesired double perforation). The plate of the intact, sharp punch is now brought under the rubberdam and the punch handles are squeezed, pushing the spike into the chosen perforation of the plate to cut a perfectly round hole.

If the visual examination reveals holes with tears, cuts or jags, the rubberdam will rip at this imperfect hole once it gets stretched over the teeth. But if the perforation is perfectly round, the rubberdam can be stretched without ripping until it is almost transparent.

Rubberdam Clamps

Generally it is distinguished between two basic clamp shapes. They were developed to meet the requirements of the different rubberdam application methods. Differentiated is between wingless clamps and winged clamps.

Wingless Clamps (Fig. 4)

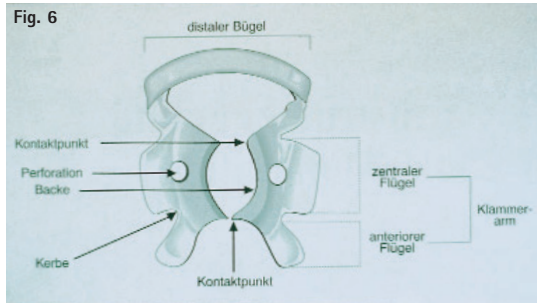
Their jaws are short and rounded. This type of clamp is secured prior to aspiration (loop dental floss distally around the clamp). The clamp is then placed onto the tooth and the rubberdam stretched over it. Finally the frame is fitted. The letter W in front of the number generally indicates a wingless clamp.

Fig. 4



Winged Clamps (Figs. 5/6)

Their jaws have "appendage wings". Their wings are pulled through the hole in the rubberdam, and both are placed on the tooth together. Corresponding to academic opinions and practice relevance some clamps emerged as being most commonly used.



Labial Clamps = double bow Clamps (Fig. 7)

In endodontics it is usually sufficient to isolate only the tooth that will be treated. Double bow clamps are especially suitable for single-rooted teeth.



- No. 9
Universal winged double bow clamp for labial cavities on anterior teeth and premolars (endodontics).
- No. 210
Mainly used for labial cavities and endodontic treatments in the anterior upper jaw. Often used for premolars as well, and sometimes on the 2nd molar of the lower jaw.
- No. 211
Predominantly used for labial cavities on anterior teeth of the lower jaw, and as endo-clamp for anterior teeth and premolars of the lower jaw.
- No. 00
Suitable for very small teeth mainly used in the lower jaw (34, 33, 43, 44). The clamp is also convenient for teeth that are irregularly positioned in the arch. Placed on lower incisors, they prevent (due to the closely situated lower lip) the rubberdam from shifting.
- No. 0
Its high distal bow facilitates placement on long-crowned teeth. Its narrowly shaped jaw is predestined for elongated teeth or narrow dental necks.

15 14 24 25
35 34 44 45

- No. 1
Standard clamp for upper premolars. Their distinctively rounded jaws enable a good fit on the dental arch on the gingival margin. It will not rotate even on very round-shaped premolars (15, 14, 24, 25).
- No. 2
Standard clamp for premolars, mainly in the lower jaw. Their flat jaws prevent gingival damage. Preferred for 35, 34, 44, 45.
- No. 2 A
For premolars with strong dental necks. Its wide jaws make it especially suitable for premolars of the upper and lower jaw.

15 14 24 25
35 34 44 45
- No. 206
Narrow jaws, for premolars with thin necks (closely resembles No. 1); (15, 14, 24, 25).
- No. 207
Closely resembles clamp 2A and therefore often used on

15 14 24 25
35 34 44 45
- No. 5
Universal clamp for molars in the upper jaw. The clamp with its deep jaws fits especially well at the gingival margin of round-shaped teeth and prevents any rotation (18, 17, 16, 26, 27, 28).
- No. 56
This clamp is shaped like No. 5, but it is bigger and therefore suitable mainly for large upper molars.
- No. 201
Large molar clamp for slightly bulbous teeth (mainly 18, 17, 16, 26, 27, 28).
- No. 7
An excellent standard clamp for molars in the lower jaw. The flat design of the jaws prevents gingival damage (38, 37, 36, 46, 47, 48).
- No. 202 – Large clamp for molars in the lower jaw (also see clamp No. 7) with an extended distal bow. This enables a practice relevant treatment of distal cavities on larger molars.

Useful Clamps to complete the Rubberdam Indication Range

- No. 8 A
Their strong point lies in clamping down on small upper and lower jaw molars that are not completely erupted or irregularly shaped. The four tips can be placed under the gingiva without damaging any tissue. Their jaw inclines downwards and thus enables the fitting of rubberdam below the gingival margin (deep gripping).
- No. 14 A
Especially suitable for incompletely erupted, underdeveloped or irregularly shaped molars. The tight fit of the clamp is warranted through a 4-point-contact and the inclination of its jaws. A narrow bow characterizes the clamp. Its shape corresponds to No. 14, but it is bigger (deep gripping).
- No. 212
Cervical clamp (= tissue retraction) for cervical cavities (class V fillings). This indication requires extra strong rubberdam to achieve the highest possible gingival retraction. It is imperative to punch the hole for the tooth to be treated approx. 2 mm further towards cervical compared to the arch of holes for the adjoining teeth. It is recommendable to punch the hole for this tooth one size larger than the others. KERR or Stent's composition is used to stabilize the clamp.

- No. 214
Hatch cervical clamp. The large, rigid double bow (= small jaw) and a more movable clamp arm (= large jaw) provide four contact points and form two anatomic jaws. The double bow with its small jaw is fitted vestibularly resp. labially, so that the gingiva is pushed back into the desired position. The movable clamp arm with its large jaw is fixated by tightening the knurled screw.

Caution:

Anaesthetics should be administered prior to fitting this clamp in order to push both rubberdam and gingiva back towards apical for the treatment of class V cavities.

Advantage compared to No. 212: Does not require KERR or Stent's composition for stabilization and fixation.

- No. 138 + 139
Left and right model, both wingless. Originally developed for wisdom teeth, these clamps are well proven for many areas of application, particularly for lower molars. Corresponding to the shape of lower jaw molars, the buccal jaw is more distinct than the lingual jaw. In addition, the lingual jaw sits deeper and the jaws are riffled. The arrangement of jaws on different levels allows the clamp to be fitted at almost any angle. The riffles provide a secure grip, which makes the clamps suitable for incompletely erupted teeth (e.g. fissure sealing on children's teeth).

FIT RUBBERDAM – TIGER CLAMPS

- 7 different clamps for the labial, premolar and molar area
- With special retention for better fixation on the tooth
- These rubberdam clamps correspond in shape and range of indication to the initially described article numbers. Their tiger-pattered riffles provide even better fitting to the tooth.
- The following FIT RUBBERDAM T-CLAMPS are available: 9T, 1T, 1AT, 2T, 2AT, 14T, 56T

No. 1 AT – A very interesting and useful clamp for anterior teeth and premolars that attaches the rubberdam to the root of the premolar. The downwardly inclined jaws grip the root tightly, even if subgingival cavities are present. Not suitable for healthy teeth in healthy gums (deep gripping).

FIT KOFFERDAM – CHILDREN'S CLAMPS

- Especially developed for the anatomic shape of children's molar
- Non-symmetric beak shape grips children's molars tightly and securely
- Flat distal bow designed for children's narrow and small mouths
- 8 different types in shiny finish
- The following clamps are available (the numbers indicate which quadrant and which tooth the clamp is meant for): 55 E, 54 D, 64 D, 65 E, 74 D, 75 E, 85 E, 84 D.

QUICK CLAMP ORIENTATION

Clamp:

No. 9, 214 (Hatch) (0, 00, 210, 211, 212, 1 AT)

No. 2, 1, (0, 00, 2A 206, 207)

No. 7, 8, 8A, 14A, (5, 201, 202, 56)

No. 7 (202)

No. 8 (201, 56, 5)

No. 8A

No. 14A

Tooth Category:

Anterior teeth

Premolars

Molars

Universal lower jaw molars

Universal upper jaw molars

Small molars, incompletely erupted,
deeply destroyed or partially retained

Large molars, incompletely erupted,
deeply destroyed or partially retained

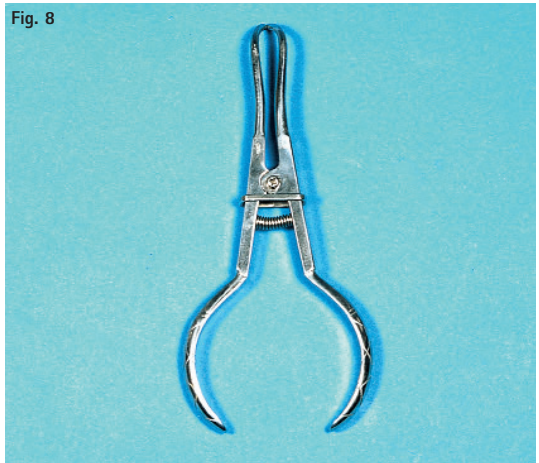Rubberdam Forceps

(Fig. 8) Thanks to its excellent retention, rubberdam forceps grip any clamp bow securely and without tilt. They enable the adaptation of clamps to the tooth. Besides that, they are used to spread and fixate the clamps, and to remove them after the work is finished.

Rubberdam Frames

(Figs. 9/10) Stretching a rubberdam with rubberdam weights is not necessary any longer. Nowadays, a rubberdam frame with some sensibly placed, well-gripping retainer spikes allows for a quick and successful fixation of the rubberdam. Today's rubberdam frames are made of metal or synthetic material. Synthetic frames that fold in the middle ease the accessibility significantly; for that reason they are especially suitable for endodontic treatments.

Fig. 8



The FIT RUBBERDAM FRAME (according to Young)



(Fig. 9) This rust-proof and flexible U-shaped rubberdam frame is equipped with few, but sensibly arranged, well-gripping cylindrical retainer spikes to secure the rubberdam.

The FIT FOLDING FRAME

(Fig. 10) The Fit folding frame with its middle hinge is made of radiolucent, autoclavable synthetic material which makes it predestined for endodontics. It is used like a regular rubberdam frame, but one half can be folded away to obtain a good position for taking control x-rays. The enforced part of the frame provides good orientation, as it always points towards the chin.

A short Excursion into History ...

(Fig. 11) Stretching the rubberdam successfully with rubberdam weights requires a great amount of practice. The upper lappet must be stretched with an elastic spring behind the patient's head, and the weights must be attached to the lower lappets.



Important Accessories!

Interdental Wedges

Interdental wedges are used to fixate matrices, and also the rubberdam in the patient's mouth. The wedges are made of hickory (wood) or nylon (synthetic material). Their ideal anatomic shape ensures perfect adaptation to the tooth. Hickory wedges are placed approximately in order to push both, tissue and rubberdam, towards apical, and to prevent the rubberdam from ripping when it is wrapped around the drill for the treatment of extensive cervical defects.

Wedjets

A disposable rubberdam stabilization ligature made of natural latex. It is available in three strengths; each piece has a length of approx. 2 m.

- light blue = extra thin
- yellow = thin
- orange = thick

Various suppliers offer basic sets, which – besides the items that are available in the practice anyhow – contain the equipment that is needed to start. All items, clamps, and accessories can also be purchased individually.

Rubberdam Napkins

A must for patients with sensitive skin (they are practical for the operator and very comfortable for the patient) that should not get rationalized out of existence – especially during extensive treatments. The rubberdam is pulled through the hole in the napkin and fitted onto the frame. The napkins absorb saliva, water, and sweat.

Dental Floss

Dental floss is mainly used to control the accessibility of interdental spaces. But it makes an excellent tool to skirt a rubberdam around difficult contact areas as well. A dental floss ligature is often helpful in attaching a rubberdam to the tooth (especially to deciduous molars and canines). Ligatures should be fixated buccally with a surgical knot. A long ligature makes subsequent manipulation and removal easier.

Caution:

The use of non-waxed dental floss may result in cutting the dam. Solution: Use waxed, or even better PTFE-coated dental floss (e.g. MIRAFLOSS TAPE*).

*MIRAFLOSS TAPE slides easily through even the narrowest interdental spaces and unfolds optimally in there, allowing the rubberdam to be efficiently reworked. Furthermore it is extremely tear-proof and does not fray.

In case a clamp is ill fitting, disturbing or even dispensable, a ligature made of dental floss, or a double or multiple string of floss is threaded through the contact point and remains there as tie-down. A narrow rubberdam strip pulled into the interdental area also makes an excellent anchor. (ideal size: 1 cm x 3 cm).

Heidemann Spatula

This instrument is excellently suitable for a short separation of the contact points, and the inversion of the rubberdam around the necks of teeth. A continuous air stream aimed towards the sulcus makes the inversion an easy task.

Miradont Gel:

In addition to its original postoperative application, the gel also makes an excellent rubberdam lubricant. For that purpose it is thinly applied behind the rubberdam perforations to ease its application. The gel is absolutely water-proof and neutral in taste.

Examples of the Rubberdam Technique for various Areas of Indication

Endodontic isolation = Isolation of a single tooth

Rubberdam and rubberdam clamp are simultaneously brought onto the tooth to be isolated, meaning a suitable winged rubberdam clamp is clamped into the dam, for endodontic isolation in the anterior upper jaw e.g. clamp No. 210. For this procedure the first wing is placed behind the perforation from the powdered side.

The perforation is then stretched a little and the second wing can be pulled through. The clamp is now located on the powdered side of the dam, and the little wings on the smooth back side.

The wings keep the rubberdam perforation open and the tooth, on which the clamp will be placed, is well visible.

This places the clamp in to the field of vision, so to speak. In practice it means that the clamp, which is fixated into the rubberdam, is now brought into the clamp forceps.

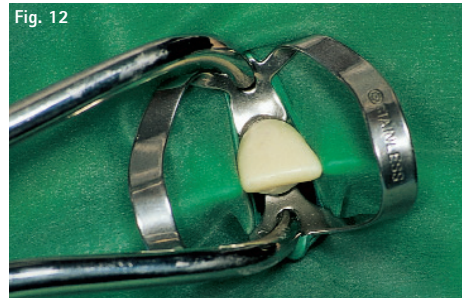Caution! Clamp forceps work like telescope forceps.

This means its jaws open if pressure is applied respectively when the lock is set. Due to that fact the clamp is easily removed from the clamp board, placed onto the tooth and removed again after the treatment.

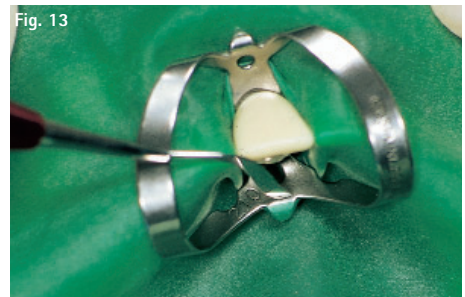In case of endodontic isolation in the anterior upper jaw it is recommendable to attach the clamp in the gingival margin from vestibular, to pull it over the strongest point of the tooth past the tuberculum and to carefully deposit it palatally (cp. Fig. 12).

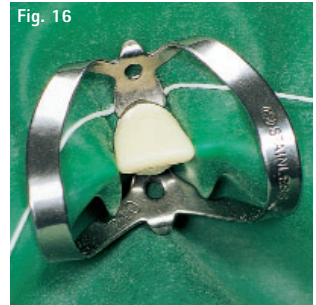
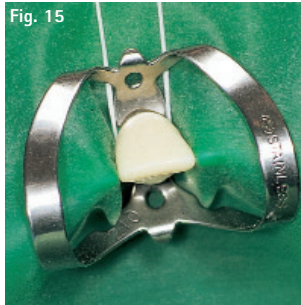
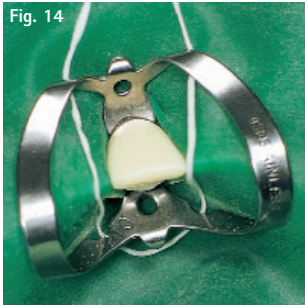
The clamp forceps can now be put aside, rubberdam and clamps are in place.

(Fig. 12) The clamp forceps is attached and both clamp and rubberdam brought towards the mouth in one step. In order to make the pertinent tooth visible, the clamp is spread and then placed onto the tooth.



(Fig. 13) The rubberdam is now easily pushed from the clamp wings with a Heidemann spatula whose curved side is placed over the edge. The rubberdam slides under the clamp jaw and lies snugly against the tooth.



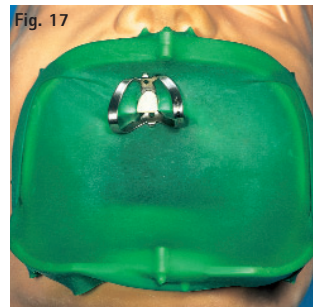


In order to stretch the rubberdam it is pulled through the opening of the FIT FOLDING FRAME and fixated on the well arranged retaining spikes.

In case that sulcal fluid still seeps on the dam, the dam is not slipped far enough under the clamp jaws. An approx. 30 cm long piece of waxed or PTFE-coated dental floss, initially placed from palatal behind the compact clamp (Fig. 14), will eliminate this problem.

Each end is then threaded under the clamp bow of the corresponding interdental space (Fig. 15). The floss is now intersected from vestibular under the clamp jaw and carefully tightened. (Fig. 16) The rubberdam fits snugly on the gingival margin and warrants the absolute isolation. The ends of the floss are either cut, or the floss is completely pulled out.

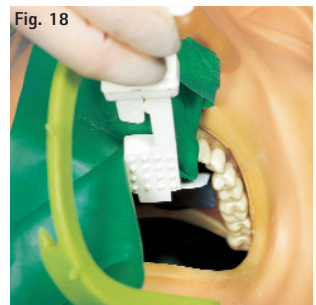Now the rubberdam is fitted perfectly and the actual endodontic treatment can begin. During the opening of the canal (under water-cooling) it is recommendable to have an assistant aspirate the water mist with an aspiration canula that has a wide and faultless pelotte. (Caution! Burr formation on the pelotte may cause the dam to rip). Very effective is the use of the MIRASUC 3 P aspiration canula (aspiration canula with exchangeable pelottes, available in three shapes). The conical pelotte should be mounted for that purpose. (Fig. 17)



The patient can swallow saliva as always. Once the treatment has progressed to the point at which a control x-ray should be taken – thanks to the FIT FOLDING FRAME this is easily done. (Fig. 18)

Helpful items for this task are the EMMENIX FILM HOLDER (Fig. 18) or an artery clamp (the more gracile CROWN CLIPPER II – curved is very convenient as well).

In case of an endodontic treatment it usually suffices to isolate only the tooth that will be treated. This shows that endodontic cases are especially suitable for getting acquainted with the rubberdam.



Once the sitting is over the rubberdam clamp is returned to the clamp forceps. The fastest and easiest way of doing that is to place the forceps' retention pin into the visible perforation of the clamp first, and to spread the forceps a little afterwards while moving it over the tooth in order to place the second retention pin into the perforation of the second clamp.

The clamp forceps is then locked, whereby the clamp opens and can easily be removed from the tooth. After a single tooth isolation the patient can bear having rubberdam and frame removed in one go. The only way of performing that task gently and with little splatter is by placing the thumb from vestibular under both, rubberdam and frame, and placing the index finger of the right hand on the rubberdam under the cutting edge of the tooth, while the middle finger also lies on the dam and the ring finger and little finger are brought under the frame. The rubberdam can now be slightly lifted off the patient's face and splatter-freely pulled off towards the cutting edge.



Isolating the Maxillary Anterior Teeth

In order to provide a clear field of work and vision, it is recommendable to generally isolate teeth 13 - 24 with rubberdam when working on the anterior upper jaw. If this basic principle is followed, the assistant can always use the patient-free time to prepare and perforate the rubberdam squares for the pertaining indication and keep it readily available in the refrigerator. The single-stage technique enables the operator to achieve his goal, e.g. the above mentioned indication, very quickly, as rubberdam, rubberdam clamps, and rubberdam frame are applied at the same time.


The rubberdam, which is already perforated from 13 - 24, is taken by the left hand (powdered side visible on top), and the large rubberdam metal frame is placed approx. 1.5 cm from the left margin, during which the upper end of the frame should be flush with the upper edge of the rubberdam. Rubberdam and rubberdam frame are now in the left hand, the right hand is used to stretch the rubberdam until it can be fixated onto the cylindrical retainer spikes of the frame. (Fig. 19)

The right hand holds now both, rubberdam and frame, while the left hand is used to stretch the rubberdam far enough to be fixated onto those retainer spikes as well. The excess rubberdam left, right, and on the lower end of the frame can be used to fold a small collecting pocket, which is convenient to collect water and particles of old fillings during the preparation.

The attached sheet should now be folded lengthwise, so that this side of the frame is covered with rubberdam. The hand that is on the folded side now grabs the frame at the lower corner, so that the fold cannot turn back again. Rubberdam and frame are now in that hand. The free hand grips the folded-over end of the dam and pulls it up high enough to be fixated onto the upper edge of the frame on this side. (Figs. 20/21) These steps are now repeated on the opposite side. Due to the heavy stretching, the pocket may limit the field of vision. A perfect pocket can be created by gripping a lappet of the rubberdam from the middle of the pocket and to fixate this on the cylindrical retainer spike in the middle of the U-shaped crossbar. (Figs. 22/23)



A winged premolar clamp suitable for tooth 24 (e.g. No. 2, 2A, 209 or 206) is now brought onto the clamp forceps, and its mesial wings are inserted into the size 4 perforation hole in such a way, that its distal bow actually points towards distal. This also helps in marking tooth 25 in case of initial orientation problems. If the bow is located above this guide, everything is fine when fitting the dam on the patient.



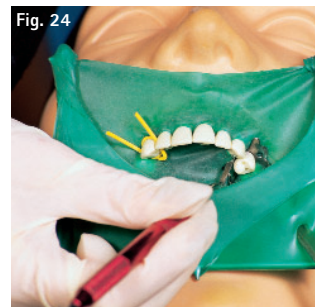
The rubberdam clamp is now attached buccally on the gingival margin. Slight pressure of the work hand causes the clamp to spread open so it can be pulled over the occlusal plane and the strongest point of the tooth. The forceps' lock is released by decreasing pressure, and the clamp is gently deposited palatally. (Fig. 25)

The anchor tooth 24 is now clamped and located outside the rubberdam, and the clamp forceps are put aside. The rubberdam is now gripped with both hands in such a way that it can be steeply positioned into the interdental space (like a matrix band).

Now the perforation is pulled crosswise over the incisal edge into the next interdental space. Again, the latex sheet with the next perforation is inserted interdentally as steeply as possible, and the perforation is pulled crosswise over the incisal edge into the next interdental space. As each tooth, which is supposed to be isolated, appears outside of the latex sheet, the reverse side (distal of 13) is fixated with a scrap of rubberdam, an interdental wedge, a Wedjet, a string of dental floss, a ligature or – on 13 – with a clamp. (Fig. 26)

A ball-pointed plugger or a Heidemann spatula – its curved side over the plane – is brought between latex and clamp. The instrument is slightly turned between the fingers towards left, respectively right, causing the rubberdam to find its way under the clamp as if by magic. (Fig. 24)

In case sulcal fluid still seeps through and moistens the teeth, the procedure should be finished by another work step, the so-called inversion. This means, the edges of the rubberdam are wrapped around the necks of the teeth. This is the only way to warrant an absolute seal against moisture. If the operator inverts with the curved side of a Heidemann spatula placed over the edge, this side of the instrument is brought under the perforation and carefully deposited on the gingiva. During the entire procedure an assistant should aim an even air stream towards the sulcus.



If the operator now uses index and middle finger of the left hand to push the dam slightly onto the upper lip/gingival area, and removes the spatula while taking advantage of the inflating effect, the rubberdam can easily be turned over.

But if the operator prefers an inversion by means of dental floss, he threads a 30 – 40 cm long string of waxed dental floss into the interdental space on both sides in such a way, that it rests snugly against the gingival margin from palatal. Now the ends of the floss only have to be crossed from vestibular and slightly tightened, and the rubberdam will turn over. (Fig. 28)

The powdered side of the rubberdam lies on the pertaining tooth during the inversion procedure. And once the little wings of the clamp, which is positioned on tooth 24, are brought onto the rubberdam a perfect isolation is achieved.

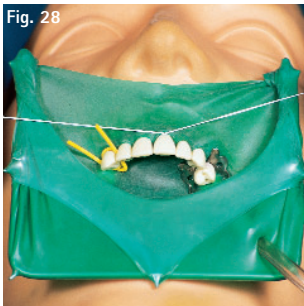
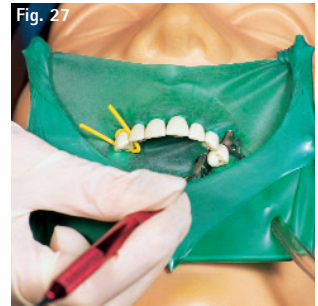
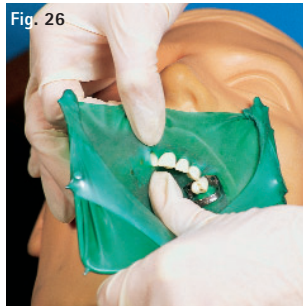
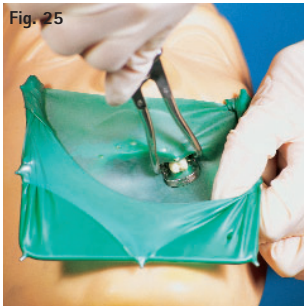


Fig. 25 Application of rubberdam clamp and frame
Fig. 26 Mounting the rubberdam
Fig. 27 Moving the clamps onto the dam
Fig. 28 Inversion (possibly with floss only)

The Isolation

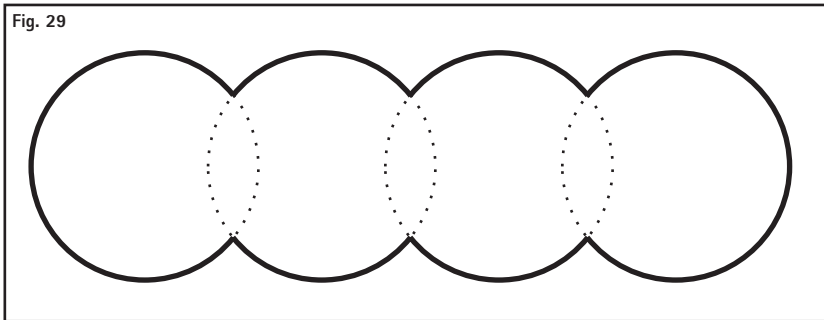
- of an already cemented bridge
- of 1st and 2nd molars for fissure sealing
- for amalgam removal

A third technique is also well suitable for this indication. But some facts should be taken into consideration before the start: the heavier the chosen rubberdam sheet, the better it isolates. Since there is no chance of pulling a rubberdam into the interdental space of a bridge, a so-called oblong hole is created. The oblong hole is a proven method for fissure sealing under rubberdam, and even for the removal of extremely close amalgam fillings.

The rubberdam sheet is placed with its smooth side onto the template; the area that is to be isolated is marked on the powdered side, and an oblong hole size 2 hole is punched in that area. (Figs. 29/30)

How do I punch an oblong Hole?

3–4 overlapping size 2 perforations are punched in order to prevent the rubberdam from being pulled in approximal.



A fourth technique is especially recommendable when working on children. The rubberdam sheet is first slipped over the teeth that are to be isolated. A scrap of rubberdam is then pulled distally from the last isolated tooth, and the dam is fixated on this side. In case this causes the dam to roll off one or two teeth, now is the time to reattach it. At that time the assistant should already have chosen a molar clamp (e.g. Nos. 7, 8, 200 or 18) and brought it into the clamp forceps.

If this method is not used to isolate each single tooth but a cemented bridge construction, or sealing fissures on tooth 26 or 27, the best procedure is to start the oblong hole perforation distally on tooth 27 and to extend the hole from tooth 25 to mesial, so that teeth 27, 26 and 25 are positioned within the oblong hole but already outside of the rubberdam. A strip of rubberdam or something similar is now threaded mesially from tooth 25 to fixate the rubberdam at this side. A molar clamp is placed onto tooth 27 for final fixation.

For better visibility in the molar area it is recommendable to attach the clamp first palatally on the gingival margin. The work hand applies a little pressure to the forceps to lead the spread clamp over the occlusal plane and the strongest point of the tooth onto the buccal gingival margin.

The rubberdam is now fixated, and the rubberdam sheet, that hangs loosely over the oral cavity, can be stretched over the frame. If no pocket is created it is up to the operator to place the frame under the rubberdam or on top of it for stretching.

Important: The frame should never be pushed into the patient's face during fitting. After the treatment the clamp is removed first, then the rubberdam strip, and finally both, rubberdam and frame.

Isolating mandibular Teeth

For work in the lower jaw it is recommendable to employ a technique that allows visibility of the clamps.

A suitable wingless molar clamp (e.g. No. W7, W8, 18, 28) should be selected. An approx. 40 cm long piece of dental floss is wrapped around the distal bow to prevent the clamp from being swallowed. (Fig. 31)

In order to bring the clamp into the clamp forceps, the ends of the floss are wrapped around the index finger of the left hand once or twice. The clamp can now be held between middle finger and thumb of the left hand. Holding the clamp forceps in the right hand the retention pin of the clamp forceps is first brought into the round perforation of the clamp arm that is located at the thumb. This way the forceps can rest on the thumb and spread widely enough to place the second retention pin into the round perforation of the opposite clamp arm at the middle finger. Now index finger, middle finger, and thumb of the right hand = work hand can lock the forceps.




Fig. 31

The secured clamp is now attached from lingual to the gingival margin of tooth 37. The right hand applies a little pressure to the forceps, causing the clamp to open widely enough to be lead over the occlusal plane and the strongest point of the tooth. Some pressure applied to the forceps releases the lock and places the clamp gently from buccally onto the gingival margin of the tooth. The fit of the clamp should be examined. For this purpose the index finger is used to apply a little pressure on the distal bow. If the clamp starts to swing during the stability test it is too big for the tooth and should be replaced by another one.

Isolating cervical Cavities (Class V)

If a tooth needs to be treated at its neck, it is best to isolate this tooth and in addition two distal ones on each side. The chosen rubberdam sheet should be of heavy or even better x-heavy quality to obtain the greatest possible gingival retraction.

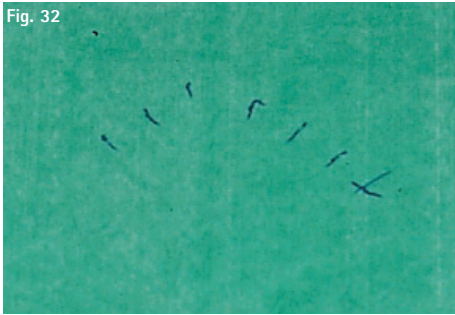
Furthermore it is important to punch the hole for the tooth to be isolated approx. 2 mm further towards apical, compared to the perforations for the adjacent teeth.

The perforations for the adjacent teeth are punched as usual, according to the template and the given dental arch. (Figs. 32/33)

It is recommendable to punch the hole for the tooth to be isolated one size bigger than the others (Fig. 33). Both recommendations should be closely observed, especially if very deep subgingival damage is present.

Lets take a Look at the Isolation of a Class V Cavity on Tooth 11.

In this case, the x-heavy rubberdam sheet is best prepared to isolate from tooth 13 to tooth 24 (standard isolation of the anterior maxillar area). The smooth side of the latex is placed onto the template, and teeth 13, 12, 21, 22, 23, 24 are marked according to the template on the powdered side. Only tooth 11 is marked approx. 1–3 mm above the intended position (Fig. 32). Size 2 holes should be punched for teeth 13, 12, 21, 22, and 23, while a size 4 perforation is recommendable for the anchor tooth 24. A size 3 hole is suitable for tooth 11, which is to be treated. (Fig. 33).

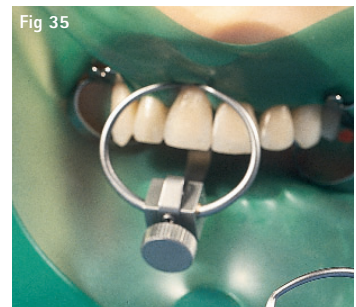
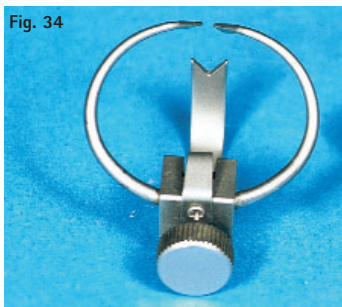
Before the actual work field (tooth 11) is uncovered with the cervical clamp No. 214 (= Hatch Cervical Clamp), the rubberdam should be slipped over all teeth that are to be isolated. Tooth 24 is equipped with an adequate clamp. A suitable accessory (hickory wedge, rubberdam strip, Wedjet or a length of dental floss) is used to secure the dam distally of tooth 13.

Rubberdam and gingiva are now forced to retract (pushed towards apical) with the aid of clamp No. 214. An administration of anaesthetics is mandatory prior to this procedure. (Fig. 35)

Cervical Clamp No. 214 (Hatch)

A large, rigid double bow forms a small jaw that is attached vestibularly resp. labially. The movable part of the clamp forms a larger jaw that is attached lingually resp. palatinally (Fig. 34). Under slight pressure the four contact points slide gently under the gingiva without causing damage or injury, so that both, gingiva and rubberdam, are forced to retreat into the desired position and can then be fixated by tightening the screw. (Fig. 35)



Additional Tips and Tricks for Mounting a Rubberdam

Preparation of the work area

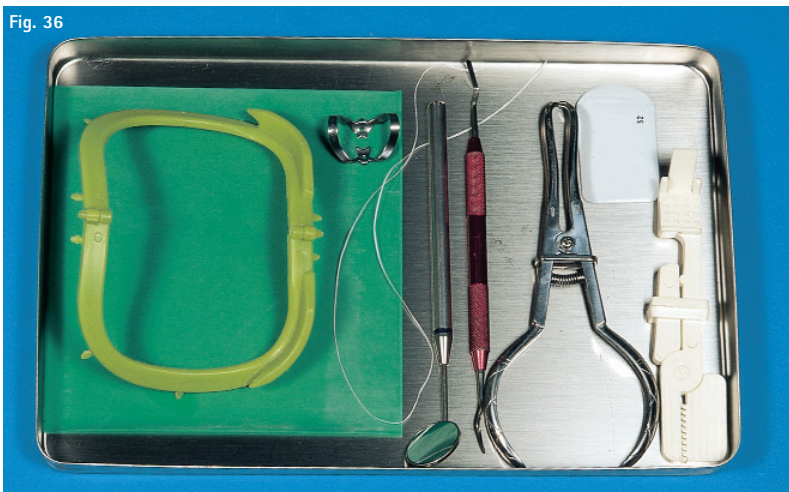
In order to work effectively it is recommendable to start the treatment with properly prepared and equipped trays.

A tray that is prepared for an endodontic treatment should be equipped with the following items:

- heavy rubberdam with universal perforation for endodontic treatments
- a universally usable premolar or molar clamp with wings, resp. a double bow clamp with wings that is suitable for anterior teeth and premolars (e.g. No. 210 for the upper jaw, No. 211 for the lower jaw, No. 9 for both upper and lower jaw, No. 6 for anterior teeth as well as premolars and the second lower molar)
- a radiolucent, FIT FOLDING FRAME
- rubberdam forceps
- a length of waxed dental floss (approx. 40 cm)
- a Heidemann spatula
- a complete set of basic dental instruments
- the EMMENIX FILM HOLDER
- dental film
- if desired, a slender artery clamp, resp. the CROWN CLIPPER II, curved

The EMMENIX FILM HOLDER provides useful services by holding films for control x-rays, during which the patient holds the film in situ by biting down on the holder. This prevents holder and film from slipping. Root canal instruments can be clamped in the CROWN CLIPPER. This is especially helpful for divergent root canals, since not even one's own fingers obscure the field of vision. The CROWN CLIPPER is also suitable for measurement exposures and for holding the film.

Fig. 36




A tray that is prepared for a conservative Treatment should be equipped slightly different.

The equipment consists of (Fig. 37):

- rubberdam of medium quality, already perforated for the row of teeth that will be isolated
- an adequate premolar or molar clamp with or without wings, depending on the area of application and preferred rubberdam application method
- a large U-shaped FIT RUBBERDAM STEEL FRAME
- rubberdam forceps
- a length of waxed dental floss (approx. 40 cm)
- a Heidemann spatula
- a complete set of basic dental instruments
- a wedge holder equipped with hickory wedges, or a scrap of rubberdam, maybe Wedjets

Fig. 37



How to position the Patient and yourself for the convenient Placement of the Rubberdam?

The operator should position himself and his patients in a way that enables him to pull the rubberdam towards himself. This means the fitting of rubberdam in the anterior maxillar area e.g. can best be accomplished while sitting by the reclined patient in the 12 o'clock position.

The fitting of rubberdam in the lateral anterior maxillar area is easier realized while sitting by the reclined patient in the 10 o'clock position.

Sitting by the reclined patient in the 2 o'clock position is recommendable for fittings in the left lateral anterior maxillar area.

Fitting in the entire mandibular area is easiest accomplished while sitting by the reclined patient in the 8 o'clock position. If those recommendations are observed, it is always possible to stretch the rubberdam towards oneself, so good results will be achieved quickly.

If one attempts to push the rubberdam away from oneself it takes much longer to accomplish the task successfully.

How should I handle Clamps and Clamp Forceps?

First of all it is advisable to get familiar with the way the clamp forceps works. It functions like a telescope forceps, so its "jaws" = work tips open when the handles are pressed together. Completely different compared to extraction pliers or technical forceps, whose way of functioning became second nature to the operator.

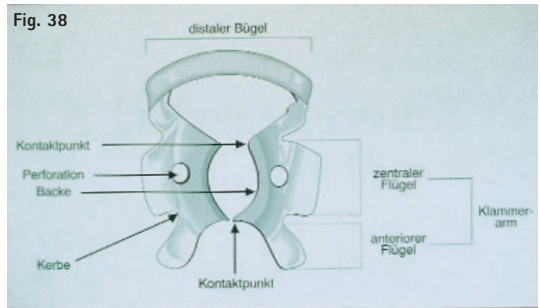
Now let us assume a right hander, who would best pick up the rubberdam clamp with thumb and index finger of the left hand while the distal bow points towards the palm.

Holding the clamp forceps in the right hand, the retention pin of the forceps is now inserted into the round perforation of the clamp arm that is grasped by the thumb. The clamp forceps can now rest on the left thumb while slight pressure is applied to the forceps with the right hand, causing the clamp to spread widely enough to insert the second retention pin into the round perforation of the opposite clamp arm. The forceps is now locked with index finger, middle finger, and thumb of the right hand.

How should the Clamp be positioned on the Tooth?

The clamp should grasp the tooth on 4 points in order to find a secure hold. If the clamp has only a 3-point contact, the tension of the rubberdam will cause the clamp to swing, rotate and wobble until it finally falls off the tooth. It is important to select a clamp that is not too big, or else the contact points lie on the papillae and probably cause injuries.

Important: Rubberdam clamps should generally correspond to the anatomy of the teeth to be clamped.

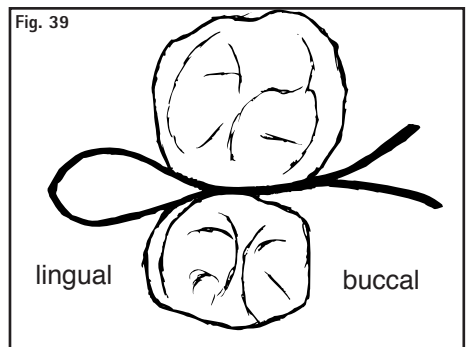


What should I observe while Processing Composites under the Rubberdam?

It is important to determine the colour PRIOR to fitting the rubberdam. As teeth desiccate very quickly during absolute isolation, a later decision would lead to the selection of significantly lighter colours.

How can I prevent the Rubberdam from Ripping at the Contact Areas?

Rubberdam often rips if one tries to force the rubber between the contact points of two teeth (in the occlusal area). In order to prevent this, it is recommendable to pull the rubber between the contact areas, starting with only one edge. This is done on all "easy" contact areas, while dental floss is used for "difficult" ones. First the edge of the rubber is pulled through the contact areas as described, and then the dental floss is pulled through to carry part of the rubber along. The dental floss is now returned from lingual, so that it is doubled up and both ends point towards buccal. (Fig. 39)



One end of the floss is carefully pulled out. During this process only a small amount of rubber should be carried along with the floss. The procedure should be repeated until the rubberdam has a perfect fit.

How can I seal off a holey or ripped Rubberdam?

In case the rubberdam is damaged by an instrument during the course of work, the hole can be closed with a cotton pellet drenched in cavity varnish. If larger rips exist it is better to attach a new rubberdam over the old one.

What can I do if the Rubberdam does not easily slide over the Teeth?

In most cases the patient's saliva suffices, and the rubberdam slips over the teeth easily. But sometimes the use of a lubricant is necessary to make the strips between the holes slide easier through the interdental spaces. The chosen lubricant must be water soluble and free of fat. Vaseline is not suitable. It would contaminate dental materials and agglutinate the gingiva. Besides that, the selected lubricant should not taste worse than the rinses that are used for endodontic treatments or the etching liquids or gels that are used when processing composites. A touch of MIRADONT GEL applied behind the perforations on the smooth side of the rubberdam helps the strips to slide easily through the approximal contacts.

How can I fit a Rubberdam on a Patient with sensitive Reactions to natural Rubber?

Rubberdam napkins – a must for treating patients with latex allergies. It is convenient for the operator and comfortable for the patient (especially during extensive treatments) if rubberdam napkins are not rationalized out of existence. The rubberdam is pulled through the hole in the napkin and fitted on the frame. The napkin absorbs saliva, water, and sweat. If necessary, the operator can also resort to Flexidam and FIT NON LATEX rubberdam.

What should I observe during the Removal of the Rubberdam?

In any case it should be done very carefully. If ligatures were applied, the threads should be cut with scissors. When removing the rubberdam it is important that no residue remains in the pocket region to prevent possible inflammations. Depending on the area in which it was attached, the rubberdam sheet is pulled out towards vestibular, labial resp. buccal and the interdental strips are cut with gum scissors (Fig. 40 Suture Scissors ES12).

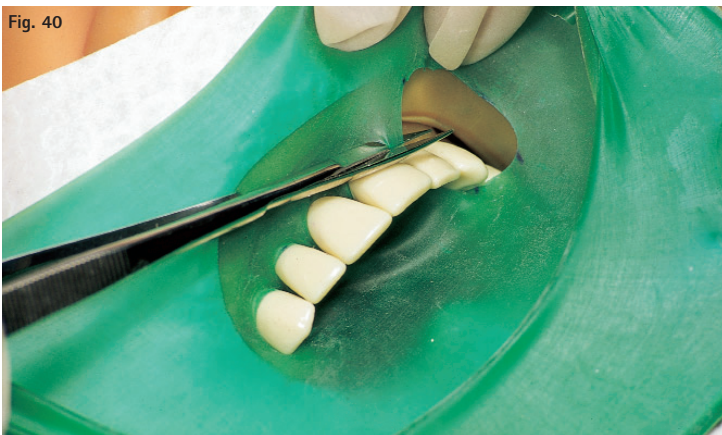
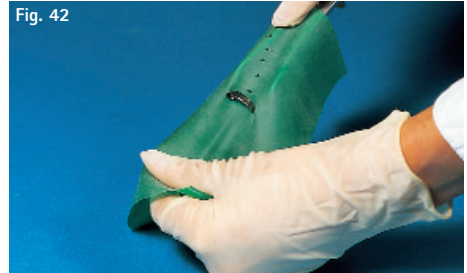
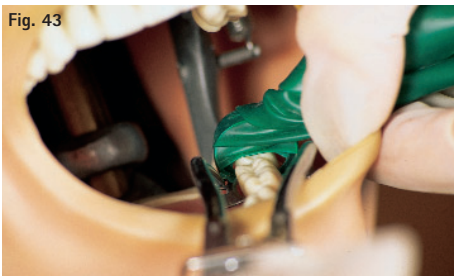
Fig. 40

How can I fit a Rubberdam over Wisdom Teeth?

Due to the limited space and the close contact that wisdom teeth have to the soft tissue it is recommendable to attach the rubberdam with the distal bow inserted. The distal bow of the chosen clamp (suitable are winged and wingless clamps) is pulled through the perforation from the non-powdered back side of the latex sheet. This means the clamp is taken up with the forceps, both forceps and clamp are in the right hand (= work hand), while the latex sheet is held with the left hand. The clamp forceps with the integrated clamp is now brought under the sheet, and the sheet is stretched over the forceps with the right index finger. Now the left hand pulls at the rubberdam in such a way that the distal bow of the clamp slides through the latex. (Figs. 41/42)



The sheet is then gathered by the left hand and held laterally, so that clamp and rubberdam become clearly visible. (Fig. 43)



Once the clamp is positioned, the gathered sheet is spread again and pulled from the bow over tooth and clamp arms. Additional teeth are isolated in the usual way, and the dam is secured at the second end of the isolation. The dam may be fitted on a frame before the treatment is started. (Figs. 44/45)



Summary

Over the years that have passed since the first issue of this brochure, the interest in rubberdam techniques has steadily increased. The knowledge gained during numerous rubberdam workshops that were held so far lead to the desire to explain the rubberdam techniques even more detailed and graphic in this revised brochure.

On behalf of Hager & Werken, the author would like to take this opportunity to sincerely thank Prof. Dr. med. dent. habil. Beetke, who perused the manuscript and wrote this brochure's preface.

A handwritten signature in black ink. The name 'Silvia' is written in a cursive style with a large loop at the end of the 'i'. Below it, the name 'Peiger' is written in a similar cursive style, with a long, sweeping tail that extends downwards.

2. revised edition, January 2006

Notizen/Notice:

HAGER & WERKEN GmbH & Co. KG

Postfach 10 06 54 • D - 47006 Duisburg
Germany

Tel.: +49 (0) 203 - 99 269-0

Fax: +49 (0) 203 - 29 92 83

Email: info@hagerwerken.de

<http://www.hagerwerken.de>



**HÄGER
WERKEN**

Dentalprodukte weltweit
Dental Products Worldwide